



Sveriges  
Kommuner  
och Landsting



# *HÖFT*

## *Radiologisk undersökning vid proteskirurgi*



SVENSK ORTOPEDISK FÖRENING S KRIFTSERIE NR 18, 2006

# HÖFT

## *Radiologisk undersökning vid proteskirurgi*

### **Radiologer**

Torsten Boegård, Helsingborg

torsten.boegard@  
helsingborgslasarett.se

Mats Geijer, Göteborg

mats.geijer@vgregion.se

Marianne Petrén-Mallmin,  
Stockholm

marianne.petren-mallmin@capio.se

### **Ortopeder**

Lennart Sanzén, Malmö

lennart.sanzen@skane.se

Christer Strömberg, Uddevalla

christer.stromberg@vgregion.se

Torbjörn Ahl, Stockholm

torbjorn.ahl@ort.ds.sll.se

### **Projektledare**

Mats Bauer, Östersund

mats.bauer@jll.se

# Radiologisk undersökning vid höftproteskirurgi

**Rekommenderad standardteknik** vid undersökning av höftleder som kan bli föremål för proteskirurgi (**preoperativ undersökning**).

1. Protesbäcken 35 x 43 cm  
Centreras 4-5 tvärfingrar nedom symfysens övre kant

2. Höftaxial med kil och raster 24 x 30 cm

**Kommentar:** Viktigt är att alla projektioner tas på ett standardiserat sätt. Focus-detektoravståndet skall vara konstant och varje röntgenavdelning bör ta reda på sin genomsnittliga förstöringsgrad för att möjliggöra en preoperativ planering.

Benen skall fixeras i neutralläge avseende rotation (patella rakt ventralt, fötterna rakt fram).

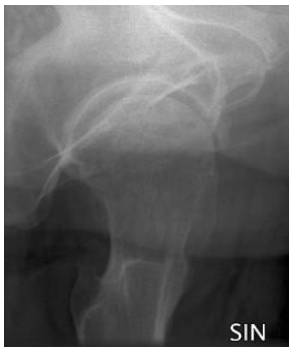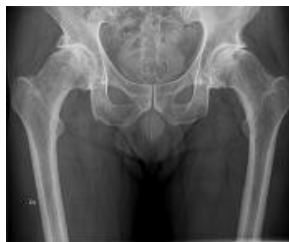Om patienten ej kan rotera till neutralläge, skall en extra höftfontal tas med kilkudde under höften så att en rak frontal av proximala femur erhålles.

Höftaxial bör användas istället för belastade vridbilder.

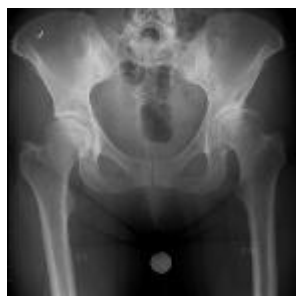Vid digital teknik är en referens nödvändig för kalibrering av planeringsprogram. Lämpligen användes en metallkula mellan benen och den skall placeras i höjd med trochantern.

Om hela bildplattestorleken 43x43 cm utnyttjas kan hela bäckenet och L5 kotan inkluderas på en protesbäckenbild.

Kvaliteten på höftaxialen kan förbättras genom användning av "digital kil".



Bilden är beskuren



Bilden inkl. en referenskula

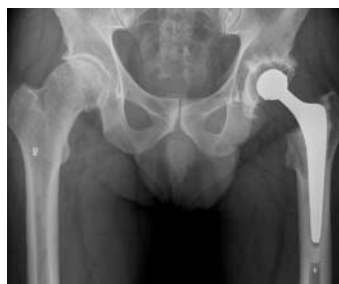## Kvalitetskriterier rörande röntgenologisk uppföljning av höftproteser

- 1 Varje röntgenremiss skall ge information om tidpunkt då varje proteskomponent med namn sattes in samt ange om den är reviderad och i så fall när
- 2 Bildtagning skall ske i enlighet med fastställda kriterier
- 3 Varje uppföljande röntgenundersökning skall jämföras med den första postoperativa och med den närmast föregående röntgenundersökningen. Vid övergång till undersökning med digital teknik skall dessa analoga bilder scannas och lagras digitalt.
- 4 Utlåtande vid den första kontrollen skall följa fastställda riktlinjer för bedömning av protesläge; ev. poängsättning efter lokala överenskommelser
- 5 Utlåtande vid de följande kontrollerna skall följa fastställda kriterier för proteslossning

Rutiner för återkoppling skall finnas och tillämpas om misstag inträffat.

## Postoperativ undersökning och efterföljande kontroller

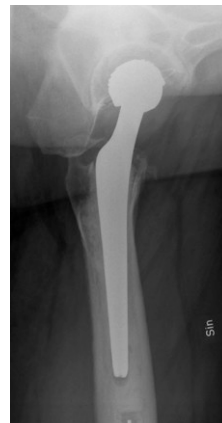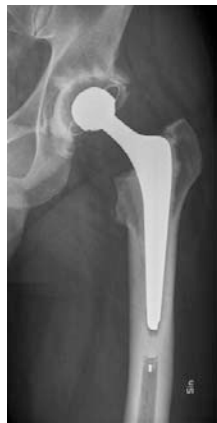1. Protesbäcken 35 x 43 cm  
Centreras 4-5 tvärfingrar nedom symfysens övre kant
2. Höftfrontal 20 x 40 cm  
Skall inkludera hela femurprotesen inklusive all cement nedom dess spets
3. Höftaxial med kil och raster  
20 x 40 cm skall inkludera hela femurprotesen inklusive all cement nedom dess spets.



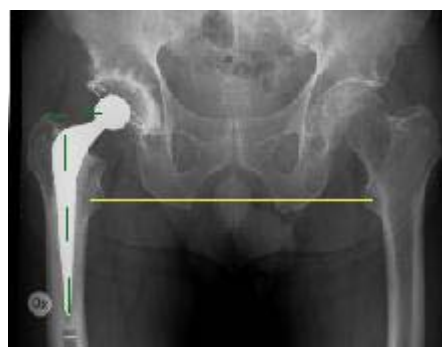**Kommentar:**

Axialbilden skall vara väl exponerad både för cup och femurkomponent.

Vid behov får två exponeringar göras.

**Bedömning av postoperativ undersökning och Radiologiska tecken på god protesplacering****1. Korrekt till önskad benlängd**

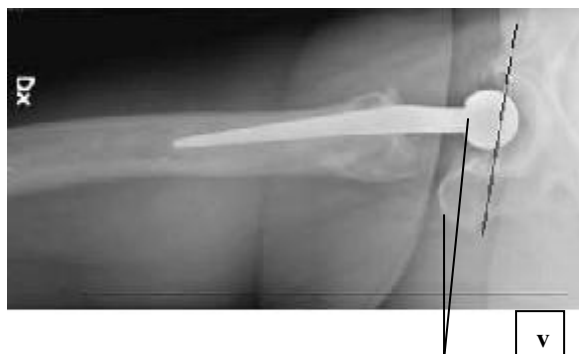Höger och vänster trochanter minor skall i normalfallet förhålla sig till tuberlinjen inom felmarginalen 10 mm

**2. Neutral stamplacering**

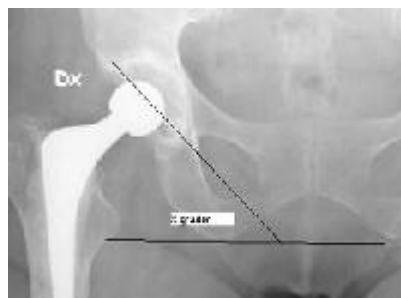
Protes-stammens mittaxel är på frontalbild mellan 5 grader varus och 5 grader valgus i förhållande till proximala femurs anatomiska mittaxel

**3. Önskat offset**

Det vinkelräta avståndet från caputs rotationscentrum till proximala femurs anatomiska mittaxel på frontalbild är återställd inom felmarginalen 10 mm



4. **Inklinationsvinkel** på frontalbild inom 30-55 grader och **anteversionsvinkel** på axialbild inom 0-40 grader.



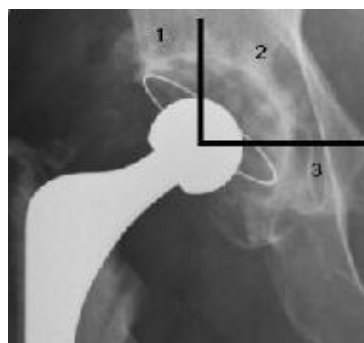
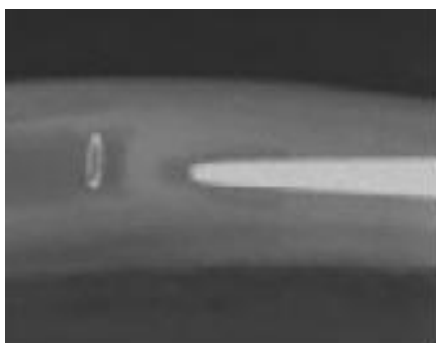
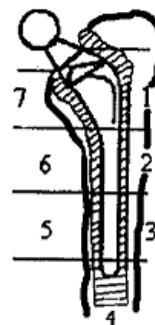
5. **God cementering**

**Stam:** Cementmantel utan uppklärningslinjer runt stammen på frontalbild i minst 6 av 7 Gruen-zoner.

Avsaknad av cement i zon 7 (medialt proximalt) bör noteras.

Protesspetsen centrerad och utan kontakt med cortex på sidobild.

**Cup:** Cementmantel utan uppklärningslinjer runt cupen i hela zon 1 och 2 samt minst i delar av zon 3



## Röntgenutlåtande

Röntgensvaret bör innehålla uppgifter om protesplacering och cementmantel enligt ovan.

**Bedömning vid uppföljande röntgenkontroller.** Bilderna skall jämföras med den postoperativa undersökningen samt närmast föregående undersökning.

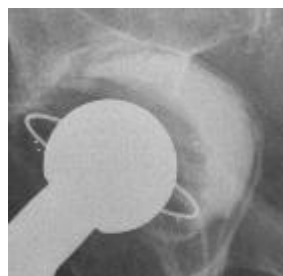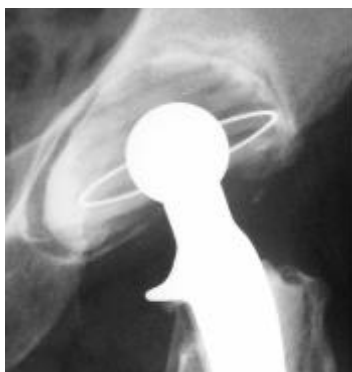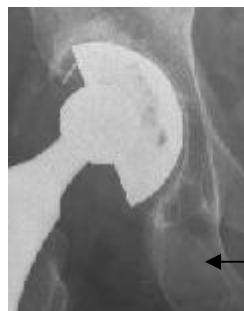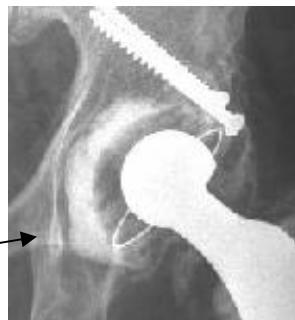
Granskningen skall bedöma både cup och stam avseende:

- a. lossning (se röntgenologiska tecken nedan)
- b. förekomst av osteolys, (fokal osteolys och eller linjär osteolys = resorptions-zon = uppklärningszon = radiolucent lines = osteolytic lines) samt
- c. eventuellt plastslitage i cupen

### Röntgenologiska tecken på cuplossning (cementerad eller ocementerad)

1. Migration (translation relaterat till tårdroppen  $\geq 5$  mm).
2. Ändrad inklinasjon eller version  $\geq 5^\circ$
3. Kölvattentecken (wake) i zon 3
4. Kontinuerlig uppklärningszon i en projektion  $\geq 1$  mm

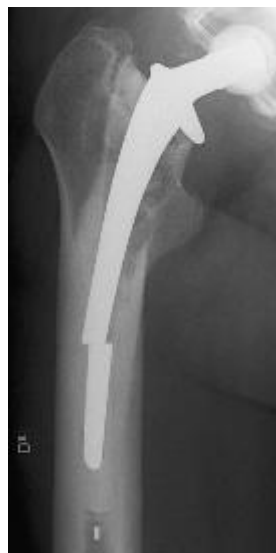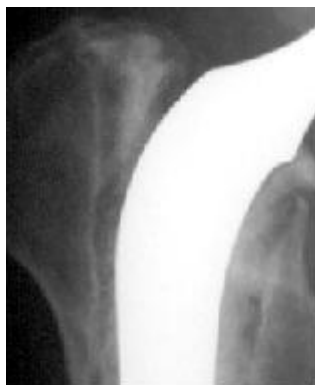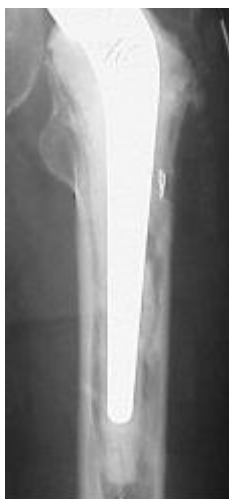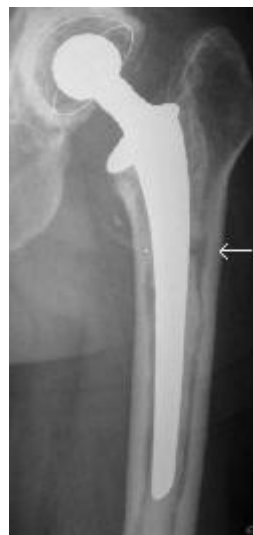(Bilderna illustrerar punkt 3 och 4)



## Röntgenologiska tecken på stamlossning – cementerad stam

1. Migration  $\geq 5$  mm, mäts som avståndet från mittpunkt på trochanter minor till referenspunkt på skaftprotesen
2. Cementfraktur (se bild)
3. Stamfraktur (se bild)
4. Kontinuerlig uppklaringszon  $\geq 1$  mm (se bild medialt)
5. "Släpp-zon" mellan cement och protesskuldra proximalt-lateralt som tillkommit (se bild).

Gäller ej för polerade kilformade proteser (tex Exeter, CPT) där detta är ett normalfynd.





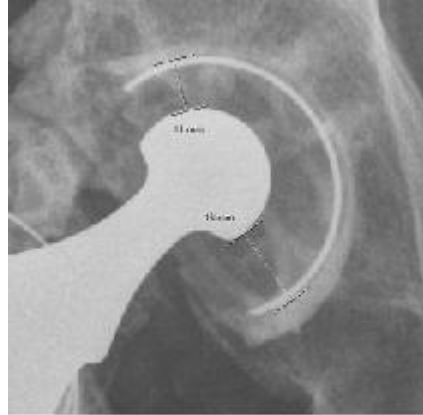
## Röntgenologiska tecken på stamlossning – ocementerad stam

1. Migration som ovan
2. Kontinuerlig zon (kriterier enligt Eng et al. 1990 för komplicerade för kliniskt bruk)

### Plastslitage

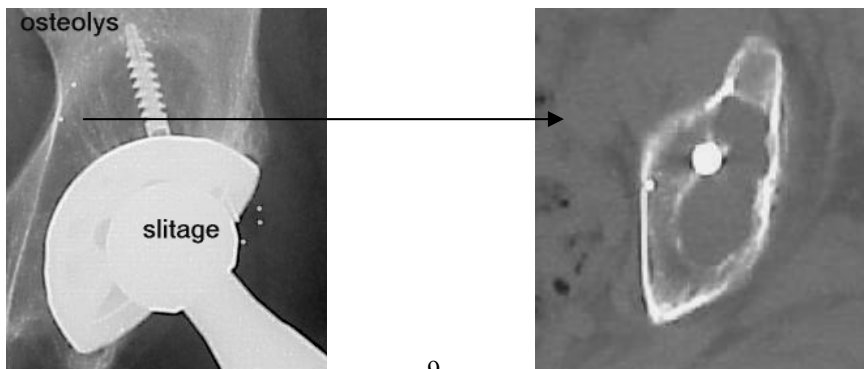
Kortaste avståndet från caputkant till cupens yttre omfång mätes och korrigeras för förstoring. Jämföres med postoperativt värde (Charnley Duo metod).

Om postoperativ röntgenbild saknas jämföres det kortaste med det längsta avståndet från caputkant till cupens yttre omfång (skillnaden/2 korrigerat med förstoring ~slitage) (Charnley uno metod - se bild). OBS-fungerar ej på initialt eccentrica cupar (t ex vissa Lubinusmodeller där en sliten cup kan ha en centralt belägen ledkula).

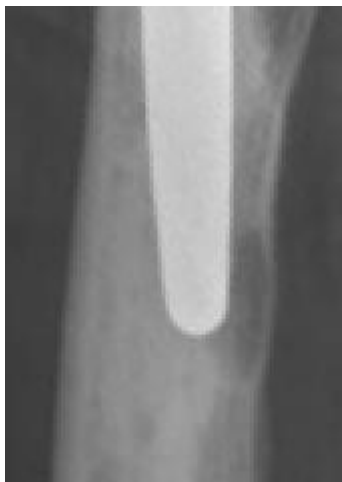
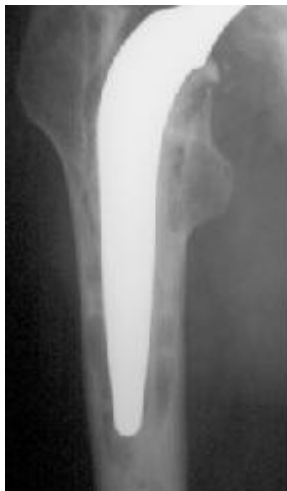
### Osteolys

I acetabulum förekommer uttalad osteolys mest tillsammans med plastslitage och ocementerade cupar och kan bli omfattande innan de observeras med vanlig röntgen. CT ger mer detaljerad information. Osteolys kan skiljas från osteoporos. Multisliceteknik med dynamisk reformatering är önskvärt. (CT-bilden visar ett snitt i höjd med pilen)



I femur förekommer lokaliserad en distal benresorption både med och utan lossning, vid infektion eller plastslitage. (se bilder)  
Observera att fokal osteolys ej är ett säkert lossningstecken, däremot viktigt vid bedömning av indikationen för revision. Osteolys i sig är ej indikation för reoperation, men väl för fortlöpande kontroller.



#### **Kliniska tecken på mekanisk lossning:**

Uppenbar röntgenologisk lossning kan förekomma även utan eller med mycket ringa subjektiva besvär, särskilt gäller detta vid cup-lossning. Stamlossning ger vanligen lårmärta. Cuplossning ger oftast mer ospecifik smärta, företrädesvis lokaliserad till ljumsken och/eller glutealt.

1. Tillkomst av smärta vid initiering av rörelser, t.ex. vid uppstigning ur sängen på morgonen eller vid uppresning efter en tids sittande.
2. Tillkomst av hälta
3. Tillkomst av mer konstant belastningssmärta och/eller postfunktionell värk.
4. Sent i förloppet benförkortning.
5. Vid klinisk undersökning provoceras ofta smärta vid rotationsrörelser i ändläge och vid raka benlyft mot motstånd.

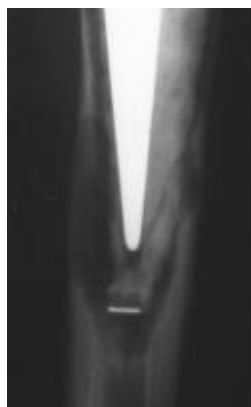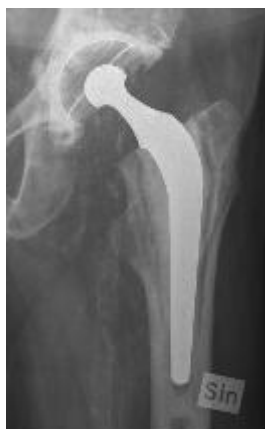## Röntgenologiska tecken på fördröjd infektion – cementerade proteser

Röntgenförändringar vid höftprotesinfektioner beskrevs 1974 som i typiska fall en upplärningszon omfattande hela ben-cement gränsen, lokaliserade endostala benresorptioner och periostala pålagringar. Förändringarna kom tidigt i förloppet och progredierade relativt snabbt.

Så uttalade förändringar ses sällan idag pga att de högvirulenta infektionerna är sällsynta och behandlas snabbt och cementeringstekniken gör att zonutvecklingen sker långsammare.

Dagens lågvirulenta fördröjda infektioner ger ofta upphov till

1. En zon runt hela cupen efter 6-12 månader och en proximal zon i femur som efterhand ökar i distal riktning. (se bild) En sådan förändring eller
2. En femurosteolys inom 2 år postoperativt skall inge stark misstanke om infektion (se bild).



### **Kliniska tecken på fördröjd infektion**

De kliniska fynden vid en fördröjd infektion kommer relativt tidigt i förloppet, oftast under första året och progredierar. Belastningssmärta, håla, ofta behov av krycka och ibland vilovärk. Sekretion från fistel förekommer. En måttlig sänkestegring och ibland förhöjd CRP och samtidiga röntgenfynd enligt ovan gör att, om infektion misstänkes, en sannolik infektionsdiagnos kan ställas inom 2 år postoperativt i de flesta fall.

Diagnosen kan ibland ytterligare säkras genom höftpunktion för odling men både falskt negativa och falskt positiva resultat förekommer.

Punktion kan göras i TV-genomlysning men ultraljudsledd punktion kan öka träffsäkerhet. Scintigrafiska metoder är av tveksamt värde.

Diagnosen säkerställs genom peroperativa odlingar helst utan föregående, eller i god tid utsatt, antibiotikabehandling.

### **Övriga infektionstyper**

Vid tidig postoperativ infektion skall röntgen vara normal.

Vid sen, plötsligt debuterande hematogen infektion kan både normal röntgen och tecken på lossning föreligga. Höftpunktion med odling är i dessa fall ett ganska säkert prov som skall göras akut innan intravenös antibiotika insättes.

## Höftdispensär

Från NATIONALREGISTRET FÖR HÖFTLEDSPLASTIKER I SVERIGE pågår ett projekt med Höftdispensär i Västra Götaland där man utvärderar resultatet av primär höftprotesoperation med patientifyllt formulär preoperativt och efter 1, 6 och 10 år. Röntgenkontroll vid 6 och 10 år.

Röntgen bedömes som nedan:

### **Cup:**

- |                          |        |
|--------------------------|--------|
| 1. Klar lossning         | ja nej |
| 2. Tydlig bäckenosteolys | ja nej |
| 3. Synligt plastslitage  | ja nej |

### **Stam:**

- |                  |        |
|------------------|--------|
| 4. Klar lossning | ja nej |
| 5. Femurosteolys | ja nej |

och kliniskt gör man en

### **Slutbedömning:**

- |  |                          |
|--|--------------------------|
| Ingen lossning och/eller osteolys                  | <input type="checkbox"/> |
| Anmäles till revision                              | <input type="checkbox"/> |
| Exspektans – kontroll om ett år                    | <input type="checkbox"/> |
| Medicinska kontraindikationer för revisionskirurgi | <input type="checkbox"/> |

"Den röntgenologiska bedömningen sker enbart med okulär bedömning av sista röntgenbilden utan att mäta med linjal, vinkelmätare osv. Lossning av cup definieras som demarkation runt cupen enligt Hodgkinson et al. Lossning av stammen som synlig separation cement-stam, 100% demarkation (radiolucent line) och/eller cementfraktur (Harris et al). Standardiseringen av röntgentolkningen inklusive lossningsdefinitionerna finns väl beskrivna i den distribuerade metod-CD:n.(deltagarna i projektet)."

Utvärdering av detta projekt sker kontinuerligt och fr o m hösten 2003 pågår en 10-årsstudie i Norrland.

**Referenser:**

Charnley J, Halley DK. Rate of wear in total hip replacement. Clin. Orthop.112: 170-9, 1975.

Eng. C. A., Massin P., and Suthers KE. Roentgenographic assessment of the biologic fixation of porous-surfaced femoral components. Clin.Orthop. 257:107, 1990.

Harris WH. Osteolysis and particle disease in hip replacement. A review. Acta Orthop Scand. 1994;65:113.

Malchau H, Kärrholm J, Wang YX, Herberts P. Accuracy of migration in hip arthroplasty. Digitized and conventional radiography, compared to radiostereometry in 51 patients. Acta Ortho Scand. 1995 Oct;66(5):418-24.

Oparaugo PC, Clarke IC, Malchau H, Herberts P. Correlation of wear debris-induced osteolysis and revision with volumetric wear-rates of polyethylene: a survey of 8 reports in the literature. Acta Orthop Scand 2001 Feb;72(1):22-8.

Rokkum M, Brandt M, Bye K, Hetland KR, Waage S, Reigstad A. Polyethylene wear, osteolysis and acetabular loosening with a HA-coated hip prosthesis. A follow-up of 94 consecutive arthroplasties. J Bone Joint Surg Br. 2000 Mar;82(2):305-6.

Vreselovic EJ, Hozack WJ, Rothman RH. Radiographic assessment of cementless femoral components. Correlation with intraoperative mechanical stability. J Arthroplasty, 1994 Apr;9(2):137-41.

**Cementerat:**

Ebramzadeh E, Sarmiento A, McKellop HA, Llinas A, Gogan W. The cement mantle in total hip arthroplasty. Analysis of long-term radiographic results. J Bone Joint Surg Am 1994 Jan;76(1):77-87.

Gruen. T. A, McNeice. G. M, and Amstutz. H. C. : "Modes of failure" of cemented stem-type femoral components. A radiographic analysis of loosening. Clin. Orthop. 141:17, 1979.

Harris. WH, McCarthy JC, ONeill DA: Femoral component loosening using contemporary techniques of femoral cement fixation. J Bone Joint Surg 64A:1063, 1982.

Hodgkinson. J. P., Shelley. P., and Wroblewski. B. M.: The correlation between the roentgenographic appearance and operative findings at the bone-cement junction of the socket in Charnley low friction arthroplasties. Clin. Orthop. 228:105, 1988.

Pacheco V., Shelley P., and Wroblewski B.M. Mechanical loosening of the stem in Charnley arthroplasties. Identification of the "at risk" factors. J. Bone Joint Surg. 70B:596, 1988.

Strömberg CN., Herberts P., Palmertz B., and Garrellick G. Prediction of outcome after cemented THA based on radiographic changes. An evaluation of risk signs for mechanical loosening. Accepted in Acta Orthop Scand

### **Infektion**

Bergstrom B, Lidgren L, Lindberg L. Radiographic abnormalities caused by postoperative infection following total hip arthroplasty. Clin. Orthop. 1974 Mar-Apr;99:95-102 .

Garvin KL, Hanssen AD. Infection after total hip arthroplasty. Current concept review. JBJS Am 77A 1576-888, 1995.

Sanzén L & Sundberg M. Periprosthetic low-grade hip infections. Erythrocyte sedimentation rate and C-reactive protein in 23 cases. Acta Orthop Scand 68: 461-5, 1997.

# Direktiv för arbetsgruppen

## Bakgrund

Vid revisionskursen på Mallorca hösten 02 framkom att praxis skiljer sig avsevärt mellan olika sjukhus vad gäller tillvägagångssättet för radiologisk undersökning såväl pre- som postoperativt samt vid uppföljning efter ledproteskirurgi.

Såväl längden på kassetterna som användande av olika projektioner varierar och tveksamhet råder beträffande användningen av belastade bilder etc. Man kan också ifrågasätta om samma kriterier alltid används för att bedöma förekomst av artros och /eller lossningstecken etc. Detta leder till svårigheter att på ett tillfredställande sätt bedöma lämplig protesteknik samt att följa upp patienterna på ett högkvalitativt sätt.

Det framkom starka önskemål att Svensk Ortopedisk Förening, inom ramen för sitt kvalitetsarbete, skulle ta initiativ till gemensamma arbetsgrupper med radiologerna för att söka utforma gemensamma riktlinjer.

Vid utformandet av arbetsgrupperna har vi eftersträvat en spridning över landet och till kliniker av olika storlek. Med tanke på det stora antalet kliniker där denna typ av radiologi och kirurgi bedrivs är det naturligtvis omöjligt att få alla intresserade representerade i respektive arbetsgrupp.

Vi rekommenderar därför Dig som har egna synpunkter att kontakta någon av gruppens företrädare för att framföra dessa.

## Uppdrag

- ◆ Utarbeta **riktlinjer för rekommenderad standardteknik** vid undersökning av knä- respektive höftleder som kan bli föremål för proteskirurgi
- ◆ Utarbeta riktlinjer för vad en adekvat pre-operativ undersökning innebär
- ◆ Dito för post-operativ undersökning
- ◆ Dito vid efterföljande kontroller
- ◆ Dito vid frågeställning lossning
- ◆ Dito vid frågeställning infektion



- ◆ Såväl indikationerna för undersökning som det tekniska utförandet av den radiologiska undersökningen bör preciseras. Konsekvenserna vid användande av digital röntgenteknik samt hanteringen av mallar och mätskalor skall inkluderas i riktlinjerna.
- ◆ Radiologiska och kliniska kriterier för protesplacering, mekanisk lossning respektive infektionsmisstanke presenteras.
- ◆ Föreslå om möjligt även lämpliga enkla indikatorer för att kunna kontrollera resultatet i det interna kvalitetsarbetet.
- ◆ Rekommendationerna bör så långt möjligt stödjas på ett vetenskapligt beslutsunderlag enligt evidence-based medicine konceptet.
- ◆ Arbetet skall bedrivas gemensamt med företrädare för Svensk Förening för Muskuloskeletal Radiologi och representanter för Svensk Ortopedisk Förening.
- ◆ Arbetsgrupperna äger naturligtvis ta nödvändiga samråd enligt eget gottfinnande.
- ◆ De nationella kvalitetsregistrens synpunkter bör inhämtas.

### **Tidsplan**

Arbetet bör till sin huvudsak kunna bedrivas under våren 2003.

En lämplig tidpunkt för att presentera förslag för diskussion kan vara i samband med Svensk Ortopedisk Förenings höstmöte i Västerås i september respektive för Svensk Förening för Muskuloskeletal Radiologi i Linköping.

Erfarenheter där kan sedan inarbetas i det slutliga förslaget som bör kunna redovisas för beslut till Svensk Ortopedisk Förenings styrelse i samband med Riksstämman.

### **Sammanfattande**

Sammanfattande är för **knäprotesgruppen** professor Kjell Jonsson , Diagnostisk Radiologi , Universitetssjukhuset i Lund och för **höftprotesgruppen** docent Lennart Sanzén, Ortopedkliniken Allmänna Sjukhuset, Malmö .

Östersund den 2.12. 02

Mats Bauer

Vice ordf Svensk Ortopedisk Förening

Kvalitets- och SPUR-ansvarig