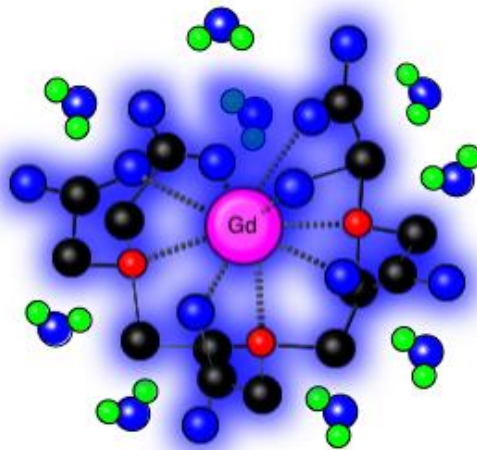
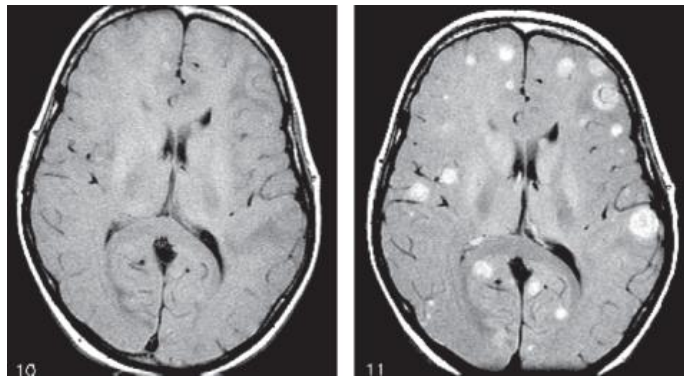


## REKOMMENDATIONER FÖR KONTRASTMEDEL VID MAGNETRESONANSTOMOGRafi VERSION 11b

*Rekommendationerna syftar till effektivt användande och till att förebygga negativa effekter av kontrastmedel vid Magnetresonanstomografi*

Svensk Urogenitalradiologisk Förenings kontrastmedelsgrupp



## Innehåll

<b>FÖRKORTNINGAR</b> .....	<b>3</b>
<b>ALLMÄNT OM MR-KONTRASTMEDEL</b> .....	<b>3</b>
<b>HUVUDTYPER AV KONTRASTMEDEL, FARMAKOKINETIK OCH FUNKTION</b> .....	<b>3</b>
MAGNETISKA KONTRASTMEDEL.....	3
EXTRACELLULÄRA KONTRASTMEDEL .....	3
LEVERSPECIFIKA KONTRASTMEDEL.....	4
INTESTINALA KONTRASTMEDEL.....	5
<b>MR-KONTRASTMEDEL VID NEDSATT NJURFUNKTION</b> .....	<b>5</b>
<b>SAMTIDIG ANVÄNDNING AV JOD- OCH GADOLINIUMKONTRASTMEDEL</b> .....	<b>5</b>
<b>FÖRBEREDELSE AV PATIENT SOM SKALL ERHÅLLA GD-KONTRASTMEDEL</b> .....	<b>6</b>
<b>METFORMIN</b> .....	<b>6</b>
<b>FÖRBEREDELSE MOT OCH ÅTGÄRDER VID ÖVERKÄNSLIGHETSREAKTIONER</b> .....	<b>6</b>
<b>NEFROGEN SYSTEMISK FIBROS (NSF)</b> .....	<b>6</b>
<b>ACKUMULERING AV GD-KONTRASTMEDEL</b> .....	<b>7</b>
<b>GRAVIDITET</b> .....	<b>8</b>
<b>AMNING</b> .....	<b>8</b>
<b>BARN</b> .....	<b>8</b>
<b>FÖRFATTARE OCH ANSVARIGA FÖR DOKUMENTET</b> .....	<b>8</b>
<b>REFERENSER</b> .....	<b>9</b>

## Förkortningar

GFR	glomerular filtration rate /glomerulär filtrationshastighet
KM	kontrastmedel
KMN	kontrastmedelsinducerad nefropati
MR	magnet resonans / magnetkameraundersökning
NSF	nefrogen systemisk fibros

## Allmänt om MR-kontrastmedel

Vid en magnetkameraundersökning (MR) kommer signalen från väteprotoner som finns i den avbildade vävnaden. Kontrastmedel vid MR påverkar denna signalintensitet genom att förändra relaxationstiden hos de omgivande protonerna. Signalen i bilden kommer alltså inte från kontrastmedlet i sig, utan genom att kontrastmedlet påverkar omgivningens signal. Ett kontrastmedels förmåga att vid en given koncentration minska vävnadens relaxationstid beskrivs som dess relaxivitet. Genom att designa hur kelatet ser ut så kan man påverka relaxiviteten och hur kontrastmedlet elimineras från kroppen. Antalet opariga elektroner i atomens yttre elektronskal bestämmer effekten av kontrastmedlet vid MR. Av detta skäl är exempelvis jonerna  $\text{Fe}^{3+}$ ,  $\text{Mn}^{2+}$  och  $\text{Gd}^{3+}$  lämpliga som kontrastmedel vid MR. Idag används i princip enbart Gd-baserade kontrastmedel i kliniskt bruk. Eftersom gadolinium är toxiskt behöver man innesluta detta i ett kelat. Dessa kelat är olika till formen och kan vara linjära eller cykliska. Idag används inga linjära extracellulära kontrastmedel, men de intracellulära leverspecifika kontrastmedlen Primovist och MultiHance är båda linjära (mer om detta nedan).

## Huvudtyper av kontrastmedel, farmakokinetik och funktion

### **Magnetiska kontrastmedel**

Det finns tre olika typer av magnetiska substanser som kan användas som kontrastmedel:

#### *Paramagnetiska*

Paramagnetiska ämnen har magnetiska egenskaper endast i närvaro av ett externt magnetfält. Paramagnetiska kontrastmedel reducerar både T1 och T2, men T1-effekten är större och den som oftast utnyttjas.

#### *Ferromagnetiska*

Ferromagnetiska ämnen har alltid magnetiska egenskaper

#### *Superparamagnetiska*

Superparamagnetiska ämnen har både paramagnetiska och ferromagnetiska egenskaper. Superparamagnetiska kontrastmedel reducerar huvudsakligen T2 (eller T2\*).

### **Extracellulära kontrastmedel**

Under den första passagen genom en vävnad diffunderar cirka 50 % av ett vanligt Gd-kelat ut från kärlet till det extracellulära rummet. Efter ett par passager inträder ett jämviktstillstånd när Gd-koncentrationen i plasma och det extracellulära rummet är lika. Därefter sjunker koncentrationen vartefter kontrastmedlet utsöndras till urinen av njurarna (vanlig glomerulär filtration, ingen aktiv elimination sker). Farmakokinetiken är alltså densamma som för extracellulära jodkontrastmedel. Effekt-koncentrationsförhållandet i vävnaden för extracellulära MR-kontrastmedel är inte rätlinjigt. Vid höga koncentrationer kommer

signalökningen beroende på T1-effekten att motverkas av en allt kortare T2. Hur mycket T1 och T2, och därmed signalen från vävnaden påverkas av kontrastmedlet påverkas i sin tur av:

- 1) vävnadens relaxationstid före kontrastmedel
- 2) vävnadens fysiologiska och histologiska egenskaper, t.ex. mikrovaskularisering
- 3) koncentration och dos av kontrastmedlet
- 4) distributionsvolymen
- 5) kontrastmedlets relaxivitet
- 6) MR utrustningens hård- och mjukvara (fältstyrka, pulssekvens, ekotider)

Extracellulära Gd-kontrastmedel tillgängliga i Sverige:

- Dotarem® (Gadoterinsyra, Gothia Medical/Guerbet)
- Clariscan® (Gadoterinsyra, GE Healthcare)
- Prohance® (Gadoteridol, Bracco)
- Gadovist® (Gadobutrol, Bayer)
- Elucirem® (Gadopiklenol, Guebert)
- Vueway,® (Gadopiklenol, Bracco)

Leverspecifika Gd-kontrastmedel tillgängliga i Sverige:

- Multihance® (Gadobendimeglumin, Bracco)
- Primovist® (Gadoxetinsyra, Bayer)

#### Dosering

Normal dos (=standarddos), så kallad enkel dos, är för de extracellulära kontrastmedlen 0,1 mmol/kg kroppsvikt. Alla extracellulära preparat utom Gadovist säljs som lösning med koncentrationen 0,5 mol/l (0,5 M), vilket för enkel dos ger 0,2 ml/kg. Koncentrationen av Gadovist är 1 mol/l (1,0 M), vilket för enkel dos ger 0,1 ml/kg. Vid vissa dedicerade magnetkameraundersökningar av lever, hjärta och kärl kan dubbel dos övervägas.

De båda kontrastmedlen, Gadopiklenol och Gadoquatrone, har molekylstrukturen förändrats så att kontrastmedlet lättare kommer i kontakt med omgivande vattenmolekyler och därmed har högre relaxivitet. Det gör att doseringen blir mindre, 0,05 mmol/kg respektive 0,04 mmol/kg kroppsvikt.

#### Tid mellan upprepade undersökningar

Halveringstiden för extracellulära kontrastmedel är vid normal njurfunktion ca 1,6 timmar. I princip allt gadolinium har då eliminerats efter 11 timmar. Vid nedsatt njurfunktion (glomerular filtration rate, GFR 30-60 mmol/ml) tar det ca 42 timmar. De leverspecifika kontrastmedlen elimineras något snabbare, efter ca 25 timmar, eftersom elimination sker via hepatocyter och gallvägar.

#### Leverspecifika kontrastmedel

Leverspecifika kontrastmedel har en lipofil struktur kopplad till kelatet som omger gadoliniummolekylen. Detta gör att de aktivt tas upp av hepatocyter och utsöndras via gallvägar. Samtidigt har de leverspecifika gadoliniumbaserade kontrastmedlen kvar sina extracellulära egenskaper. Detta gör att de elimineras via två separata vägar, dels via glomerulär filtration i njurarna, dels genom utsöndring via gallan.

Kontrastmedelsförstärkningen av leverparenkymet sker på två sätt; dels genom kontrastmedlets initiala diffusion genom kärlväggen, dels genom aktivt upptag av hepatocyterna. Dessutom möjliggör utsöndringen av kontrastmedlet en funktionell

avbildning av gallvägarna. Observera dock att hos patienter med kraftigt nedsatt leverfunktion, bilirubin ca >50 mmol/ml, sker endast ringa transport av kontrastmedel till gallvägarna. Idag finns två leverspecifika kontrastmedel: Multihance och Primovist. I internationell litteratur kallas Primovist även Eovist (försäljningsnamn i USA).

**Multihance®** (Gadobensyra, Gd-BOPTA, gadobendimeglumin/gadobenat, Bracco) ges intravenöst som en bolusinjektion i dosen 0,05 eller 0,1 mmol/kg kroppsvikt. 5-10% av kontrastmedlet tas upp av hepatocyterna och utsöndras via gallan medan resterande del utsöndras via njurarna. Utöver dynamiska faser utförs avbildning i hepatobiliär fas, 40-120 min efter injektion [4].

**Primovist®** (Gadoxetinsyra, Gd- EOB-DTPA/gadoxetinsyra Bayer) ges intravenöst som en bolusinjektion i dosen 0,025 mmol/kg kroppsvikt. 50 % tas upp av hepatocyter och utsöndras via gallan medan resterande del utsöndras via njurarna. Utsöndring i gallvägar kan vid normal leverfunktion visualiseras redan efter 10-20 minuter. För Primovist finns inga idag godkända indikationer för personer under 18 år. Vid stark klinisk indikation kan dock Primovist användas efter 2 års ålder efter övervägande av andra diagnostiska alternativ.

### **Intestinala kontrastmedel**

Kontrastmedel i gastrointestinkanalen ges per os. Följande intestinala kontrastmedel finns idag tillgängliga för kliniskt bruk: Laxabon® och Movprep® är blandningar av makrogol och elektrolyter som används för tarmrengöring. Mekanismen är att makrogol inte är nedbrytbart eller absorberas av tarmen och vätskan hålls kvar genom osmotisk effekt. Vätskan ger en hög signal på T2-bilder och en låg signal på T1-bilder. Medlen ges antingen på samma sätt som vid en traditionell Sellinkpassage (engelska entroclysis), dvs. via en sond som lagts ned under genomlysning så att spetsen ligger vid lig Treiz och sedan ges laxabon som intraluminal infusion under frekvent MR-avbildning eller genom peroral tillförsel under 40-60 minuter. Vid MR-enterografi förekommer också ofta lokala recept av olika blandningar av vatten med sorbitol, mannitol, polyetylenglykol (makrogol), stärkelse eller metylcellulosa. Som negativt kontrastmedel för att inte vätska i GI-kanalen skall dölja gallvägarna vid MRCP eller vid funktionella undersökningar av pancreas kan exempelvis ananasjuice användas.

### **MR-kontrastmedel vid nedsatt njurfunktion**

De extracellulära Gd-kelaterna har många likheter farmakokinetiskt med jodkontrastmedel. De är högggradigt hydrofila, ej proteinbundna molekyler som filtreras fritt av njurarna utan återabsorption i tubuli. Gd-KM kan på samma sätt som jod-KM försämra njurfunktionen temporärt eller permanent, d.v.s. de är potentiellt nefrotoxiska. Dock är belastningen på njurarna efter en MR-undersökning med Gd-kontrastmedel mycket mindre då den molära dosen är betydligt (normalt 5-10 gånger) lägre. För patienter med riskfaktorer för kontrastmedelsinducerad nefropati (KMN) föreligger vid upprepad injektion av kontrastmedel en liten men inte helt försumbar risk för njurskada.

### **Samtidig användning av jod- och gadoliniumkontrastmedel**

För beskrivning av kontrastmedelsnefropati utlöst av jod-KM hänvisas till rekommendationerna kring detta.

Vid skattat GFR  $\geq 60$  ml/min och inga andra riskfaktorer för KMN kan undersökningar med jod- och Gd baserade kontrastmedel utföras samma dag. Vid sena kontrastmedelsreaktioner blir det dock svårare att bedöma vilket kontrastmedel patienten kan ha reagerat emot. Man

bör utföra MR undersökningen först av två skäl: 1) risken för njurskada efter Gd är mindre och risken för inlagring blir därför lägre om Gd ges först. 2) kvarvarande jod kan påverka MR signalen. För att minska effekterna bör man hålla tiden mellan de båda undersökningarna så lång som möjligt och ESUR rekommenderar mins 2 timmar. Efter 4 timmar har drygt 75% av injicerat gadolinium utsöndrats vid normal njurfunktion. Vid bedömning av DT undersökning utförd efter en MR undersökning utförd med kontrastmedel skall man vara medveten om att utsöndrat gadolinium har hög attenuering och kan t.ex. misstas för njurkonkrement.

Vid skattat GFR mellan 60-30 ml/min eller andra multipla riskfaktorer för KMN bör man vänta 2 dagar mellan undersökningarna och vid skattat GFR <30 ml/min 7 dagar.

Obs om man vill utvärdera eventuell KMN och njurfunktionsnedsättning av en undersökning måste man vänta minst två dagar innan man åter utvärderar njurfunktionen på nytt.

## Förberedelser av patient som skall erhålla Gd-kontrastmedel

Normalt behövs inga förberedelser annat än kontroll av njurfunktionen enligt nedan:

Skattning av GFR bör göras i följande fall

1. Patienter  $\geq 65$  år (nedsatt GFR trots normalt kreatinin förekommer)
2. Patienter med förhöjt kreatinin (cystatin C)
3. Hos patienter med anamnes som indikerar njurfunktionspåverkan, t.ex. diabetes.

Skattning av GFR kan göras med datorprogrammen OmniVis® eller OmniMR® som tillhandahålls av GE Healthcare. På internet finns också sidor för skattning av GFR:

<http://www.egfr.se/eGFRse.htm>

## Metformin

Hos patienter med diabetes eller polycystiskt ovarieellt syndrom som medicinerar med metformin, utan andra riskfaktorer för KMN är inga speciella hänsynstaganden vid injektion av Gd-KM nödvändiga.

## Förberedelser mot och åtgärder vid överkänslighetsreaktioner

Överkänslighetsreaktioner efter tillförelse av Gd-KM är mer sällsynta jämfört med efter jodkontrastmedel. Reaktionen liknar dem man ser med jod-KM. För rekommendationer kring överkänslighetsreaktioner, se separata riktlinjer.

## Nefrogen systemisk fibros (NSF)

Nefrogen systemisk fibros (NSF) är en sällsynt sjukdom hos patienter med kronisk njursjukdom som första gången beskrevs 1997 och som sedan 2006 associerats med administration av extracellulära Gd-KM. Sjukdomen som diagnosticeras genom kliniska symptom och hudbiopsi karakteriseras av hudfibros och kan även angripa inre organ och vara letal. Riskpatienter är de med gravt nedsatt njurfunktion eller i dialys som får extracellulärt Gd-KM. Tack vare internationella riktlinjer har nyupptäckta NSF fall nästan helt eliminerats. Europeiska läkemedelsmyndigheten (EMA) och svenska läkemedelsverket delar in Gd-KM i tre riskgrupper baserat på deras termodynamiska och kinetiska egenskaper.

*Hög risk*

Omniscan® (gadodiamid)  
Optimark® (gadovesetamid)  
Magnevist® (gadopentetsyra)

Inget av hög-riskpreparaten finns längre till försäljning i Sverige.

#### *Medelhög (måttlig) risk*

MultiHance® (gadobensyra)  
Primovist® (gadoxetinsyra)

Det rekommenderas att alla patienter screenas för nedsatt njurfunktion med hjälp av laborietester före användning. Det är särskilt viktigt att screena patienter som är 65 år och äldre för nedsatt njurfunktion.

Dessa Gd-KM skall användas med försiktighet:

- vid GFR <30 ml/min/1,73 m<sup>2</sup>
- under den perioperativa levertransplantationsperioden
- <2 års ålder (se barn nedan)

#### *Låg risk*

Gadovist® (gadobutrol)  
ProHance® (gadoteridol)  
Dotarem® (gadotersyra)

Samma varningar gäller som för de med medelhög risk.

#### *Dialys vid risk för nefrogen systemisk fibros*

Det finns ingen evidens för att avlägsnandet av Gd-kontrastmedel genom hemo- eller peritonealdialys skulle kunna förebygga eller behandla NSF. Det är därför tveksamt om dialys skall initieras på patienter med GFR <30 mL/min/1,73 m<sup>2</sup>. Hos patienter som redan är i dialys bör hemodialys utföras i anslutning till undersökningen. Dialys även nästa dag bör övervägas. Patienter i peritonealdialys med kvarvarande restfunktion eliminerar gadoliniuminnehållande kontrastmedel långsamt under flera dagar. För denna patientgrupp rekommenderas frekvent, automatiserad peritonealdialys (APD) under 1–2 dygn eller en enstaka behandling med hemodialys. Vid akut påverkan på njurfunktionen som omöjliggör adekvat skattning av GFR bör en individuell bedömning ske om dialys skall initieras eller ej.

## Akkumulering av Gd-kontrastmedel

I mars 2014 publicerades den första artikeln som påvisade ett samband mellan tidigare gadoliniuminjektioner och inlagring i hjärnan. Sedan dess har det publicerats ett stort antal studier som visat att det finns ett direkt samband mellan den totala dosen av intravenösa gadoliniumkontrastmedel och inlagring av gadolinium i hjärnans vävnader, framför allt i globus pallidus och nucelus dentatus. Vid avbildning med MR har man sett en större påverkan efter upprepade injektioner med linjära kontrastmedel än vad man kunnat se efter injektion av makrocycliska. Detta ledde till att den europeiska läkemedelsmyndighetens säkerhetskommitté PRAC (Pharmacovigilance Risk Assessment Committee) 2017 återkallade tillståndet för de linjära extracellulära kontrastmedlen. Dessa drogs därför in från den europeiska marknaden. Man har trots kännedom om inlagringen under 10 år ännu inte kunnat påvisa några skadliga effekter och de finns fortfarande tillgängliga på andra marknader än den europeiska.

De båda linjära preparaten Gadobensyra (MultiHance) och Gadoxetic acid (Primovist) har bedömts ha unika egenskaper som motiverar att de används till leverspecifik avbildning.

## Myastenia gravis

Gd baserade kontrastmedel kan användas vid Myastenia gravis på samma sätt som hos andra patienter utan sjukdomen.

## Graviditet

Läkaren/radiologen som ordinerar Gd-kontrastmedel till en gravid patient bör kontrollera vad som anges i FASS för de kontrastmedel som övervägs eftersom egenskaperna kan vara olika för olika kontrastmedel. Kontrastmedel ska enbart administreras till gravida patienter om det är absolut nödvändigt, om undersökningen är berättigad och en risk/nytta bedömning har gjorts och dokumenterats. Hänsyn bör också tas till när under graviditeten undersökningen planeras. Graviditetstest behöver inte utföras inför MR undersökning, oavsett om kontrastmedel skall ges eller ej. Om Gd-kontrastmedel har givits till en gravid patient utan att en risk/nyttabedömning har genomförts (exempelvis om graviditeten har varit okänd vid undersökningstillfället) bör FASS konsulteras avseende det specifika kontrastmedlet. Generellt föreligger dock ingen indikation för vidare uppföljning eller åtgärd, utan lugnande besked bör ges.

## Amning

Av injicerat kontrastmedel utsöndras endast mycket små mängder i bröstmjolk och upptaget via tarmen är litet. Något nämnvärt totalt upptag av gadolinium kan därför inte förväntas efter amning. Amning kan därför fortsätta utan uppehåll efter undersökningar med gadoliniumbaserade kontrastmedel. Om modern trots allt känner tveksamhet kan hon göra 24-timmars amningsuppehåll efter undersökningen. Lämpligt är i sådana fall att använda bröstpump före undersökningen för att spara undan mjölk till dygnet efter.

## Barn

För varje Gd-KM finns olika indikationer för barn. Man ger inte kontrastmedel till nyfödda barn de första 4 veckorna då deras njurar inte är tillräckligt utvecklade. I övrigt finns inte några generella rekommendationer för barn vad avser indikationer eller doser. Information måste därför hämtas från respektive läkemedelsbeskrivning i FASS. Observera att Primovist efter diagnostiskt övervägande kan användas hos barn, men skall utföras med optimerat undersökningsprotokoll.

## Författare och ansvariga för dokumentet

Torkel Brismar, professor i radiologi, Karolinska Universitetssjukhuset,  
[torkel.brismar@ki.se](mailto:torkel.brismar@ki.se)

Lennart Blomqvist, professor i radiologi, Karolinska Universitetssjukhuset,  
[lennart.k.blomqvist@ki.se](mailto:lennart.k.blomqvist@ki.se)

Johan Kihlberg, röntgensjuksköterska, docent i radiografi, Universitetssjukhuset,  
Linköping, [johan.kihlberg@regionostergotland.se](mailto:johan.kihlberg@regionostergotland.se)

Titti Owman forskningssjuksköterska, VO Bild och Funktion, SUS, Lund,  
[titti.owman@med.lu.se](mailto:titti.owman@med.lu.se)

Peter Leander docent i radiologi, överläkare Perituskliniken Lund,  
[peter.leander@med.lu.se](mailto:peter.leander@med.lu.se)



## Referenser i urval

Flera av referenserna gemensamma och hämtade från SFMR/SURFs rekommendationer för användning av jodkontrastmedel

### Överkänslighetsreaktioner

Svensk urogenitalradiologisk förenings (SURF) Kontrastmedelsgrupps Nationella rekommendationer om överkänslighetsreaktioner av kontrastmedel. <http://www.sfbfm.se/sidor/overkanslighetsreaktioner>.

Anafylaxi. Rekommendationer för omhändertagande och behandling. Svensk förening för allergologi, 2009, <http://www.sffa.nu/>.

Gülen T, Gottberg L. Anafylaxi – en potentiellt livshotande systemreaktion. Tidig egenbehandling och akut adekvat sjukvårdsbehandling av stor betydelse. Läkartidningen 2007;104 (26-27):1982-6.

Prince MR, Zhang H, Zou Z, Staron RB, Brill PW. Incidence of immediate gadolinium contrast media reactions.

AJR Am J Roentgenol. 2011;196(2):W138-43

Morcos SK, Thomsen HS. Adverse reactions to iodinated contrast media. Eur Radiol. 2001;11:1267-75.

Morcos SK, Thomsen HS, Webb JA; Contrast Media Safety Committee, ESUR. Prevention of generalized reactions to contrast media: a consensus report and guidelines. Eur Radiol. 2001;11:1720-8.

Thomsen HS, Morcos SK; Contrast Media Safety Committee, ESUR. Management of acute adverse reactions to contrast media. Eur Radiol. 2004;14:476-81.

Webb JA, Stacul F, Thomsen HS, Morcos SK; Members Of The Contrast Media Safety Committee, ESUR. Late adverse reactions to intravascular iodinated contrast media. Eur Radiol. 2003;13:181-4.

### Kreatinin och cystatin C som markör för glomerular filtration och när skall det tas?

Svensk uroradiologisk förenings (SURF) Kontrastmedelsgrupps Nationella rekommendationer för jodkontrastmedelsanvändning. <http://www.sfbfm.se/sidor/jodkontrastmedel/>

Nyman U, Björk J, Bäck SE, Sterner G, Grubb A. Estimating GFR prior to contrast medium examinations - what the radiologist needs to know! Euro Radiol 2016;26:425-435.

Nyman U, Grubb A, Lindström V, Björk J. Accuracy of GFR estimating equations in a large Swedish cohort: implications for radiologists in daily routine and research. Acta Radiol 2017;58:367-375.

SBU-rapport 2012/214. Metoder för att skatta njurfunktion. <http://www.sbu.se/214>.

### Skattad glomerulär filtration och dosering av kontrastmedel

Sterner G, Hellström M, Lagerqvist B, Aspelin P, Nyman U. Röntgenkontrastmedel och njurskador. Bättre uppfattning om riskfaktorer och uppföljning behövs. Läkartidningen 2009;106:1737-1742.

Nyman U, Minimizing contrast-induced nephropathy, Strategies in CTA, catheter angiography and interventions. Gefässchirurgie 2011;7: 1-9

### Undersökningar med MR-KM och jodkontrastmedel efter varandra

Waiting times between examinations with intravascularly administered contrast media: a review of contrast media pharmacokinetics and updated ESUR Contrast Media Safety Committee guidelines. European Radiology (2024) 34:2512–2523 <https://doi.org/10.1007/s00330-023-10085-5>. Aart J. van der Molen et al.

### Kontrastmedelsindicerad nefropati

Gleeson TG, Bulugahapitiya S. Contrast-induced nephropathy. Review. AJR 2004;183:1673-89.

Stacul F, van der Molen AJ, Reimer P, Webb JA, Thomsen HS, Morcos SK, Almén T, Aspelin P, Bellin MF, Clement O, Heinz-Peer G; Contrast Media Safety Committee of European Society of Urogenital Radiology

(ESUR). Contrast induced nephropathy: updated ESUR Contrast Media Safety Committee guidelines. Eur Radiol. 2011;21:2527-41.

#### Dialys av kontrastmedel

Morcos SK, Thomsen HS, Webb JA; Contrast Media Safety Committee, ESUR. Dialysis and contrast media. Eur Radiol. 2002;12:3026-30.

Gadoliniumkontrastmedel och risk för njurskada Davenport MS, Cohan RH, Ellis JH. Contrast media controversies in 2015: imaging patients with renal impairment or risk of contrast reaction. AJR Am J Roentgenol. 2015 Jun;204(6):1174-81. doi: 10.2214/AJR.14.14259. Epub 2015 Mar 2. Review.

Sam AD, Morasch MD, Collins J, Song G, Chen R, Pereles FS. Safety of gadolinium contrast angiography in patients with chronic renal insufficiency. J Vasc Surg 2003;38:313-318.

Ergun I, Keven K, Uruc I, et al. The safety of gadolinium in patients with stage 3 and 4 renal failure. Nephrol Dial Transplant 2006;21:697-700.

Elmståhl B, Nyman U, Leander P, et al. Iodixanol 320 results in better renal tolerance and radiodensity than do gadolinium-based contrast media: arteriography in ischemic porcine kidneys. Radiology 2008;247:88-97.

Elmståhl B. Are gadolinium contrast media really less nephrotoxic iodine agents in radiographic examinations? A comparison in relation to their ability to attenuate x-rays in a pig model. Lund University Faculty of Medicine Doctorial Dissertation Series 2006:9. ISBN 91-85481-36-X.

Thomsen HS, Almen T, Morcos SK; Contrast Media Safety Committee, ESUR. Gadolinium-containing contrast media for radiographic examinations: a position paper. Eur Radiol. 2002;12:2600-5.

#### Nefrogen Systemisk Fibros (NSF)

Food and Drug Administration (2006) Public Health Advisory: gadolinium-containing contrast agents for magnetic resonance imaging (MRI): Omniscan, OptiMARK, Magnevist, ProHance, and MultiHance.

<http://www.mhra.gov.uk>; the European Society of Urogenital Radiology (ESUR) <http://www.esur.org>; and the International Center for Nephrogenic Fibrosing Dermopathy Research (ICNFDR) <http://www.icnfd.org>.

Thomsen HS, Morcos SK, Almén T, Bellin MF, Bertolotto M, Bongartz G, Clement O, Leander P, Heinz-Peer G, Reimer P, Stacul F, van der Molen A, Webb JA; ESUR Contrast Medium Safety Committee. Nephrogenic systemic fibrosis and gadolinium-based contrast media: updated ESUR Contrast Medium Safety Committee guidelines. Eur Radiol. 2013;23:307-18.

Läkemedelsverket. <http://www.lakemedelsverket.se/Alla-nyheter/NYHETER-2011/Kontrastmedel-med-Gadolinium-och-risk-for-nefrogen-systemisk-fibros-NSF/>

American College of Radiology (ACR) Manual on Contrast Media v10.3/2017 ([www.acr.org/Quality-Safety/Resources/Contrast-Manual](http://www.acr.org/Quality-Safety/Resources/Contrast-Manual))

#### Accumulation av Gadolinium i hjärnan

Kanda T, Fukusato T, Matsuda M, Toyoda K, Oba H, Kotoku J, Haruyama T, Kitajima K, Furui S. Gadolinium-based Contrast Agent Accumulates in the Brain Even in Subjects without Severe Renal Dysfunction: Evaluation of Autopsy Brain Specimens with Inductively Coupled Plasma Mass Spectroscopy. Radiology. 2015 Jul;276(1):228-32.

Kanda T, Osawa M, Oba H, Toyoda K, Kotoku J, Haruyama T, Takeshita K, Furui S. High Signal Intensity in Dentate Nucleus on Unenhanced T1-weighted MR Images: Association with Linear versus Macrocyclic Gadolinium Chelate Administration. Radiology. 2015 Jun;275(3):803-9

Radbruch A, Weberling LD, Kieslich PJ, Eidel O, Burth S, Kickingereeder P, Heiland S, Wick W, Schlemmer HP, Bendszus M. Gadolinium retention in the dentate nucleus and globus pallidus is dependent on the class of contrast agent. Radiology. 2015 Jun;275(3):783-91

Kanda T, Ishii K, Kawaguchi H, Kitajima K, Takenaka D. High signal intensity in the dentate nucleus and globus pallidus on unenhanced T1-weighted MR images: relationship with increasing cumulative dose of a gadolinium-based contrast material. Radiology. 2014 Mar;270(3):834-4

Stojanov DA, Aracki-Trenkic A, Vojinovic S, Benedeto-Stojanov D, Ljubisavljevic S. Increasing signal intensity within the dentate nucleus and globus pallidus on unenhanced T1W magnetic resonance images in patients with relapsing-remitting multiple sclerosis: correlation with cumulative dose of a macrocyclic gadolinium-based contrast agent, gadobutrol. *Eur Radiol*. 2015 Jun 25

Errante Y, Cirimele V, Mallio CA, Di Lazzaro V, Zobel BB, Quattrocchi CC. Progressive increase of T1 signal intensity of the dentate nucleus on unenhanced magnetic resonance images is associated with cumulative doses of intravenously administered gadodiamide in patients with normal renal function, suggesting dechelation. *Invest Radiol*. 2014 Oct;49(10):685-9

Quattrocchi CC, Mallio CA, Errante Y, Cirimele V, Carideo L, Ax A, Zobel BB. Gadodiamide and Dentate Nucleus T1 Hyperintensity in Patients With Meningioma Evaluated by Multiple Follow-Up Contrast-Enhanced Magnetic Resonance Examinations With No Systemic Interval Therapy. *Invest Radiol*. 2015 Jul;50(7):470-2

Weblänkar angående ackumulation av gadolinium i hjärnan

**Kanda T, Ishii K, Kawaguchi H, Kitajima K, Takenaka D.** [High signal intensity in the dentate nucleus and globus pallidus on unenhanced T1-weighted MR images: relationship with increasing cumulative dose of a gadolinium-based contrast material.](#) *Radiology*. 2014 Mar;270(3):834-41.

[http://www.ema.europa.eu/ema/index.jsp?curl=pages/news\\_and\\_events/news/2017/03/news\\_detail\\_002708.jsp&mid=WC0b01ac058004d5c1](http://www.ema.europa.eu/ema/index.jsp?curl=pages/news_and_events/news/2017/03/news_detail_002708.jsp&mid=WC0b01ac058004d5c1)

[http://www.ema.europa.eu/ema/index.jsp?curl=pages/medicines/human/referrals/Gadolinium-containing\\_contrast\\_agents/human\\_referral\\_prac\\_000056.jsp&mid=WC0b01ac05805c516f](http://www.ema.europa.eu/ema/index.jsp?curl=pages/medicines/human/referrals/Gadolinium-containing_contrast_agents/human_referral_prac_000056.jsp&mid=WC0b01ac05805c516f)

Läkemedelsverket sammanfattning på svenska <https://lakemedelsverket.se/Alla-nyheter/NYHETER-2017/PRAC-rekommenderar-tillfallig-aterkallelse-av-godkannanden-for-forsaljning-for-vissa-kontrastmedel-som-innehaller-gadolinium-/>

Myastenia gravis

Nordenbo AM, Somnier FE. Acute deterioration of myasthenia gravis after intravenous administration of gadolinium-DTPA. *Lancet* 1992;340:1168.

Nyman U, Pirskanen-Matell R. Kontrastmedel kan akut förvärra symtom hos patienter med myasteni. *Läkartidningen* 2013(39-40);110:1722.

Graviditet och amning

Sundgren PC, Leander P. Is administration of gadolinium-based contrast media to pregnant women and small children justified? *J Magn Reson Imaging*. 2011 Oct;34(4):750-7.

Webb JA, Thomsen HS, Morcos SK; Members of Contrast Media Safety Committee, ESUR. The use of iodinated and gadolinium contrast media during pregnancy and lactation. *Eur Radiol* 2005;15:1234-40.

SBU Rapport 158. Blodpropp - förebyggande, diagnostik och behandling av venös tromboembolism. 2002; volym 3, appendix IV.

Extravasering av kontrastmedel

Bellin MF, Jakobsen JA, Tomassin I, Thomsen HS, Morcos SK; Contrast Media Safety Committee, ESUR. Contrast medium extravasation injury: guidelines for prevention and management. *Eur Radiol*. 2002;12:2807-12.

Runge VM, Dickey KM, Williams NM, Peng X. Local tissue toxicity in response to extravascular extravasation of magnetic resonance contrast media. *Invest Radiol*. 2002;37:393-398.