Svensk Ortopedisk Förening
Swedish Orthopaedic Association

Svensk Ortopedisk Förenings examen, skriftliga delen 2014-03-21
Frågor och svar

Den teoretiska delen av 2014 års ortopedexamen består av 20 frågor. Maxiamlt kan Du få 100 p
3 frågor som förslagvis besvaras mer omfattande. De frågorna kan ge maximalt 10 p vardera 30 p
6 frågor som motsvarar något kortare berättar svar. De frågorna kan ge maximalt 5 p vardera 30 p

1 fråga som maximalt kan ge 4 p	4 p
8 frågor som maximalt kan ge 3 p vardera	24 p
1 fråga som maximalt kan ge	2 p
2 frågor med ortopedisk nomenklatur. De frågorna kan maximalt ge 5 p vardera	10 p

Fråga 1. 10 p

Utebliven läkning (pseudoartros, non-union) av en fraktur är en allvarlig komplikation.

A. Hur definieras non-union? 2 p

B. Redogör för riskfaktorer för denna komplikation? 2 p

C. Vilka typer av non-union finns det? 2 p

D. Vilka är behandlingsprinciper för de olika typerna? 4 p

Svar fråga 1

A. Definition: Inga kliniska och radiologiska tecken till läkning på den specifika läkningstiden för den angivna frakturen (t ex 9 månader för diafysfrakturer) samtidigt när röntgenundersökning inte uppvisat något tecken till läkningsprogress på senaste 3 månader.

B. Riskfaktorer : otillräcklig mekanisk stabilitet, rökning, infektion, omfattande mjukdelsskada eller benförlust, nedsatt blodcirkulation.

C. Typer: två huvudskaliga typer: atrofisk (ingen callus) och hypertrofisk (stor callus).

D. Behandlingsprinciper: atrofisk non-union måste benläkningen stimuleras med kirurgisk revision av frakturspalten, bengraft eller osteoinduktivt material t ex BMP och ett stabilt osteosyntes. För hypertrofisk non-union måste benläkningen stimuleras med ev. kirurgisk revision av frakturspalten samt ett stabilt osteosyntes t ex större märgspik eller stabilare platta. Eventuella riskfaktorer måste åtgärdas.

Fråga 2. 10 p

Akut bakteriell artrit hos barn.

A. Beskriv etiologin.

B. Beskriv patologin.

C. Hur ser symtomen ut hos nyfödda och äldre barn?

D. Hur sker utredning?

E. Vilka är de viktigaste differentialdiagnoser?

F. Hur ska man behandla akut bakteriell artrit?

Svar fråga 2.

A. Etiologi: Hematogen. Direkt spridning från intilliggande fokus. T ex metafysärosteomyelit hos barn under 1 år p g a anastomoserande kärl över fysen. Direkt inokulation.

B.Patologi: Synovian infekteras, inflammatorisk reaktion, ökad ledvätska med rikligt med leukocyter. Irreparabel broskskada inom några dygn.

C. Symptom: Nyfödda har diffus bild. Nedsatta spontana rörelser i extremiteten. Feber och allmänsymptom kan saknas. Hos äldre barn påtagliga symptom. Feber allmänpåverkan, irritabilitet, hälta, oförmåga att belasta. Svullnad av leden. Håller leden i ett läge där trycket är lägst (knä i semiflexion, höft i 30-60 graders flexion, 15 graders abduktion och 15 graders utåtrotation).

D.Utredning. Lab. CRP, SR, LPK. Ledpunktion med odling (aerob och anaerob), LPK. Blododling och odling från näsa/svalg, urin, faeces, navelsträng och ev. andra misstänkta foci. Röntgen, ultraljud. MR.

E. Differentialdiagnoser: Osteomyelit. JRA. Coxitis simplex. GC-artrit. Tbc-artrit. Flegmone. Infekterade bursor.

F. Behandling: Antibiotika i sepsisdoser intravenöst omgående efter odling är tagit. Fortsatta behandling styrs av odlingssvar. Om negativt svar men stark misstanke fortsatt behandling med bredspektrat antibiotika. Parenteral behandling ca 1 vecka och därefter peroral behandling i ytterligare 4-6 veckor. Behandlingseffekt kontrolleras med CRP och SR. Leddränage akut ofta öppet speciellt i höftleden

Fråga 3. 10 p

En 61-årig, tidigare frisk, man remitteras på grund av axelbesvär efter ett trauma drygt fyra veckor tidigare. Han föll då från en stege cirka 1.5 meter och försökte bromsa fallet genom att ta tag med vänster hand, men tappade taget och föll. Beskriver ett slitvåld mot axeln innan han föll och tog emot sig på vänster hand och arm.

Har nu en konstant, måttlig, molande värk i axeln och smärtor när han försöker elevera och abducera vilket han klarar endast till cirka 50 grader. Har det besvärligt nattetid då han vaknar av smärta när han ska försöka vända sig i sängen.

Sökte akut efter traumat då röntgen gjordes. Inga skelettskador eller något annat speciellt avvikande sågs. Har innan besöket undersökts med MRI som visar en genomgående, cirka 3 centimeter stor, supraspinatusruptur, en bicepssena som ligger dislocerad två centimeter medialt om sulcus och en avlöst subscapularissena. Supraspinatus är retraherad och änden ligger just lateralt om glenoiden. Muskeln beskrivs som tunn men utan påtaglig fettinfiltration.

Det framkommer att patienten ett par år tidigare haft några månaders besvär i samma axel vilka då behandlades framgångsrikt med steroidinjektion och sjukgymnastik. Har därefter spelat golf och tennis utan inskränkning.

Trolig skadeutbredning och deras inbördes relation och kronologi?

Finns det kliniska undersökningar du kan rekommendera?

Behövs annan ytterligare utredning?

Diskutera värdet av MRI och eventuella alternativ till detta.

Diskutera patomekanik, etiologi samt naturalförlopp.

Redogör för lämplig behandling och motivering till denna.

Prognos?

Svar fråga 3.

Anamnesen och MR-fynd talar för en degenerativ supraspinatusruptur och tidigare subacromialimpingement.

Den nya skadan indikerar en relativt betydande rotatorkuffruptur, omfattande supraspinatus, sannolikt delar av infraspinatus och subscapularis. Fyndet med en dislocerad bicepssena talar starkt för det sistnämnda. Ett slitvåld mot en tidigare delvis degenererad kuff orsakar ofta denna utbredning.

Primärt ska en noggrann klinisk undersökning göras för att värdera de olika komponenterna i rotatorkuffen. Om tveksamhet kan subacromial lokalanestesi utnyttjas för att respektive muskel ska kunna aktiveras med mindre smärta. Om betydande svaghet då kvarstår i subscapularis och infraspinatus talar detta starkt för att patienten bör opereras med kuffreparation.

Ultraljud har i händerna hos en van bedömare ungefär samma träffsäkerhet som MRI när det gäller att bedöma kuffrupturer. Ytterligare utredning är därmed sannolikt onödig, speciellt om det skulle fördröja handläggningen.

Typiskt uppkommer skador med denna utbredning i övre medelålder och efter någon form av större eller mindre trauma. En degenerativ process av senorna medförande en mindre hållfasthet är därmed högst sannolik. Om denna primärt är orsakad av en endogen degeneration eller extern nötning är oklart men sannolikt kan bägge processerna förekomma.

Även om det gått fyra veckor sedan skadan indikerar nya studier att operation kan vara av värde upp emot tre till fyra månader efter traumat. Det är inte troligt att supraspinatus kan repareras med återkommen funktion men trots detta kan de övriga senorna ofta återfästas och det förefaller därmed som om axelfunktionen delvis kan restitueras.

Obehandlad leder skadan oftast till en dålig axelfunktion och hos en del individer utvecklandet av en så kallad kuffartropathi med inflammation och artros.

Tidig operation med reinsertion av de avlösta senorna kan ge viss funktion tillbaka men risk för re-ruptur finns. Det är idag oklart om öppen eller artroscopisk operation ger likvärdiga resultat men oavsett metod anses i allmänhet att operationen bör innefatta en acromioplastik.

Långtidresultat efter operation av akut ruptur är mycket sparsamma men en lyckad reinsertion förefaller kunna restituera det mesta av kuff-funktion och förmodligen därmed också minska risken för kuffartropathi.

Fråga 4. 5 p

En 55 år gammal för övrigt frisk man ramlade från 3 meter högt tak. Förutom värk och belastningsrelaterad smärta noterade mannen att foten omedelbart blev svullen och deformerad. Inga andra kroppsskador fanns. Röntgen av vänster fot, se bild

A. Vad visar röntgenbilderna?
B. Hur handlägger du patienten? Utredning? Behandlingsalternativ?
C. Vilka komplikationer kan denna patient löpa i framtiden p.g.a. skadan på bilden?

Svar fråga 4.

A. Diagnos: Tarso-metatarsal (Lisfrancs) luxation. 1 p

B. Handläggning, utredning och behandling: Skadan handläggs ev med kompletterande CT, **akut** reposition (vanligtvis öppen) av luxationen plus stabil **fixation av Lisfrancs led** med skruvar (metatarsal 1,2 och 3) och stift (metatarsal 4 och 5). Postoperativ **gip**s 6v, **ingen** belastning/stegmarkering 6v. **Kompartmentsyndrom** i interosser kan uppkomma och uteslutas med kliniskt och med intra-kompartmental tryckmätning v b 3 p

C. Prognos: Kronisk belastningsrelaterad smärta, bestående gångsvårigheter och sekundära degenerativa förändringar. 1 p

Fråga 5. 5 p

En 40-årig kvinna remitteras under diagnosen symtomgivande höftledsdysplasi (DDH). Hon klagar över belastningssmärtor och även understundom nattlig värk. Gångsträckan uppgår till något hundratal meter. Länkade röntgenbilder (se bild 1) visar en höftledsdysplasi stadium 4 enligt Crowe alternativt typ C enligt Hartofilakidis. Konservativa behandlingsalternativ är uttömda. Patienten vill nu ha något gjort.

A. Vad föreslår du för behandling? Motivera tillvägagångssättet och vad man särskilt måste ge akt på

B. Om ovanstående patient hade varit 20 år yngre och med belastnings-smärtor i perioder men ingen vilovärk. Röntgenundersökning hade visat en dysplasi Crowe typ 1 alternativt Hartofilakidis typ a med caput i sanna acetabulum med en migration < 50% av höjden av friska caput,Tönnisvinkel> 10 grader utan artros (se bild 2). Vilken behandling skulle du nu föreslå?

Svar fråga 5.

A. 3 p

Protesersättning efter noggrann information om risker, förväntad protesöverlevnad.

Tekniskt svårt ingrepp där man skall placera den konstgjorda ledskålen i sanna acetabulum samtidigt som man ej får förlänga benet för mycket med tanke på risken för traktionsskadaffa i n ischiadicus (maximalt 3 cm förlängning). Här måste en förkortningsosteotomi på femur övervägas.

Vidare kan det föreligga mycket små förhållanden med en kraftigt anteverteradcollumfemoris vilket påverkar protesvalet. Noggrann preoperativ planering med mallning är ett krav.

B. 2p

I första hand konservativ behandling med smärtstillande medicinering, sjukgymnastik och modifierad aktivitet.

Om detta inte hjälper kan periacetabulärosteotomi alternativt femurosteotomi övervägas i syfte att öka täckningen av caput. Dessa ingrepp bör företagas på specialiserade centra.

Fråga 6. 5 p

20-årig flicka med kotpelardeformitet enligt bild som ofta blir trött i ryggen. Hon har tidigare behandlas med korsett pga av sin adolescentaidopatiska skolios (AIS), se bild.

A. Cobbs vinkel används för att beskriva den coronara felställningen - Beskriv översiktligt hur denna mätning går till. (1p)

B. Vid vilket gradtal börjar man fundera på operation hos en färdigvuxen flicka med AIS (1p)

C. Vilka är huvudskälen till att man opererar en färdigvuxen individ med enAIS? (1p)

D. Beskriv på maximalt fem rader principen vid bakre fusionsoperation av en AIS (1 p)

E. Förutom de allmänna riskerna vid kirurgi (som död, trombos , uvi , lunginflammation), nämn tre specifika risker vid denna operation. (1p)

Svar fråga 6.

A. Beskrivning hur mätning går till.

B. 45-55 grader.

C. Undvika en progress i vuxenlivet, ryggvärk, kosmetik.

D. Korrigering av deformiteten, stabilisering, fusionera.

E. Infektion, ryggmärgsskada, nervrotsskada, duraskada, kärlskada

Fråga 7. 5 p

79-årig kvinna med värk och trötthet i bägge ben efter en gångsträcka av 100mmåste då sätta sig och vila en stund, därefter mår hon bättre. Cyklar (med hjälm) långa sträckor utan problem

Socialt och nuvarande sjukdom. Åldersdiabetes, eget boende utan hemhjälp, arbetat som sjukgymnastMR-undersökning,, se Fig 1 och Fig 2

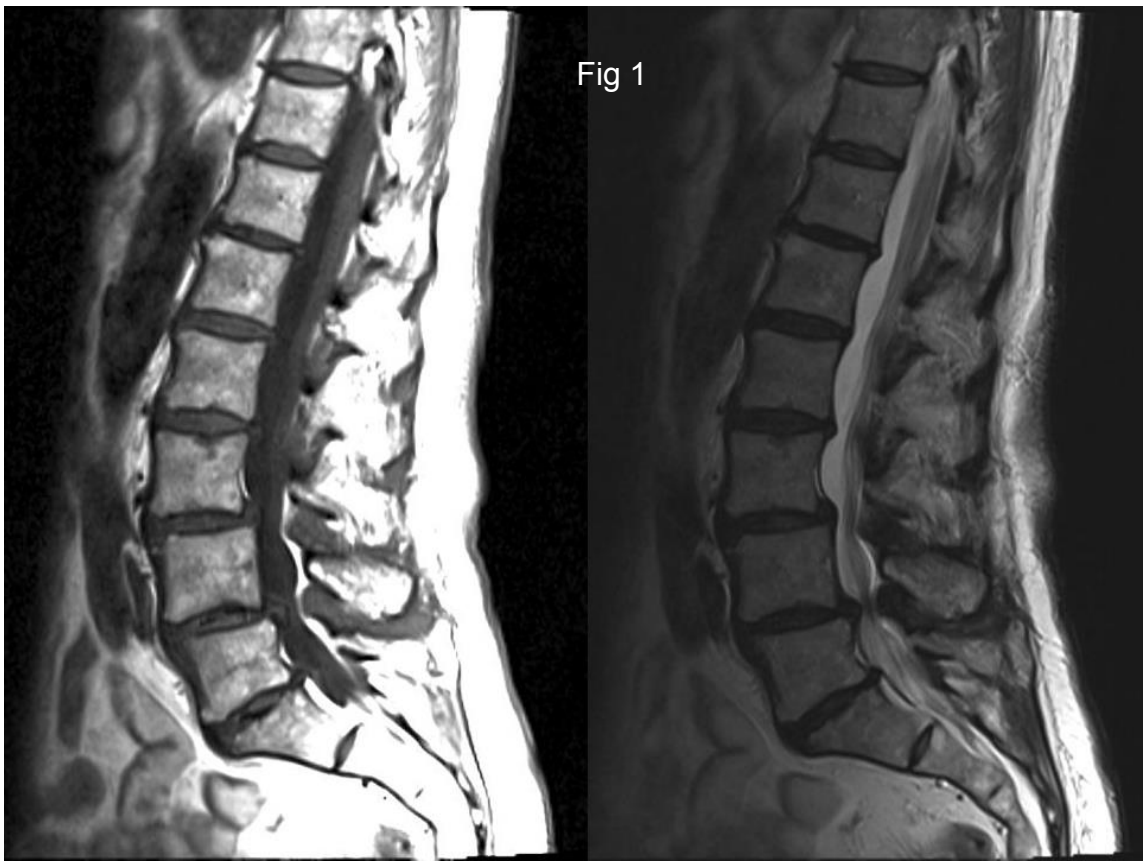

Forts fråga 7.

Tvärsnittsarea

L2-L3
160mm²

L3-L4
80mm²

L4-L5
30mm²

L5-S1
290mm²

A. Vilken är diagnosen? 1 p

B. Vad orsakar sjukdomen? 1 p

C. Viktigaste differentialdiagnos? 1 p

D. Vilka alternativ för behandling finns och vilka övervägande har Du och patienten att

göra för att ha störst chans till bästa resultat? 1 p

E. Var kan Du hitta populationsbaserade utfall av kirurgi från Sverige? Nämn de viktigaste måtten och hur ser resultat för ut för kirurgi på kort sikt (1 år) och längre sikt (5 år) 1p

Svar fråga 7.

A. Spinal stenos
B. Tre komponenter: 1. diskbuktning, 2. flavumhypertrofi, 3. Facettledshypertrofi
C. Claudicatio intermittens (perifer kärlsjukdom)
D. Konservativ terapi (sjukgymnastik, smärtlindring) eller operation med dekompressionskirurgi. Allmänt hälsotillstånd och funktionskrav, rökning
E. Svenska ryggregistret. EQ-5D, ODI och VAS och ungefärlig siffror

	preop	1år	5 år
EQ-5D	0,40	0,68	0,63
VAS rygg	52	28	36
VAS ben	60	29	36

Fråga 8. 5 p

Det finns många olika klassifikationer av fysskador på barn.
Den klassiska och fortfarande mest använda indelningen görs enligt Salter Harris.
Nedan visas 13 röntgenbilder. Vilken/vilka bilder passar ihop med de olika Salter-Harris typerna? Beskriv utifrån bilderna vad som kännetecknar varje typ och prognosen för respektive typ.

Obs! Olika typer kan representeras av en eller flera bilder.

Fortsättning fråga 8

Svar fråga 8.

Typ I. Bild B,H.

Fysiolys utan benfragment och med hel periost. Bra prognos undantaget caputfemoris och ev. caputradii

Typ II. Bild A,D,K,L.

Fysiolys med metafysärt benfragment (Hollands tecken). Periostskada på kontralateral sida. Kan ofta reponeras slutet. Bra prognos.

Typ III. Bild F,J,M.

Fysiolys med intraartikulär epifysfraktur. Periostet helt. Proximala och distala tibiaepifysen. Bör reponeras exakt, ofta öppet. Osteosyntes. Om exakt reponering bra prognos.

Typ IV.Bild C,E.

Intraartikulär fraktur korsande fysen. Bör reponeras exakt med osteosyntes. Risk för felläkning, ledinkongruens och/eller pseudartros.

Typ V. Bild G,I

Kompressionsvåld med en irreparabel skada på fysensgerminalepitel, resulterande i en partiell prematur slutning av fysen med en successivt ökande felväxt. Svår att upptäcka primärt, men våldets storlek kan ge vägledning.

Fråga 9. 5 p

En 45 årig idrottsaktiv, något överviktig, kvinna utan systemsjukdomar söker Dig som ortopedkonsult på vårdcentral. Hon anger smärtor från vänster knä och reducerad gångsträcka (1000 m) sedan tre månader, se fig 1. Arbetar heltid som lågstadielärare

1. Trolig diagnos? 1 p

2. 1:a hands åtgärd? 1 p

3. Tre år senare har besvären ökat, livskvaliteten minskat. På frontal belastad slätröntgen ser det ut som på Fig 2. Diskutera kring eventuella kirurgiska alternativ. För- och nackdelar? Behov av kompletterande utredning? 3 p

Svar fråga 9.

A. Medial gonartros

B. Remiss till artrosskola, analgetika, *viktreduktion,* aktivitet och rörelseträning och anpassad belastning/aktivitet

C. Kompletterande röntgen med långa bilder för bedömning av HKA-vinkel. Proximal valgiserandetibiaosteotomi om genuvarum, lämplig vid ålder <60 år och aktiv. Unicondylär halvprotes är ett alternativ och totaprotes ett annat om fetma

Fråga 10. 4 p

Du skall bli assisterad av en van barnortoped vid operation av en 10- årig pojke med en neuromuskulär sjukdom orsakande muskelimbalans så att höger höftled har en adduktionskontraktur på 15 grader och en fixerad flexionskontraktur på 30 grader. Planen är att minska kontrakturerna bl. a. för att minska risken för höftledsluxation, förbättra sittställningen underlätta hygienbestyren.
Du har förstås förberett dig genom att läsa på anatomin och operationsbeskrivningen.

A. Vilket är ingreppet?
B. Vilka strukturer är avser Du att operera?
En minuspoäng för varje felaktigt svar. Gäller denna fråga och
påverkar inte poängsättningen av övriga frågor.

Svar fråga 10.

A. Adduktortenotomi

B. Identifiera och dela senorna till m. adduktorlongus , m. gracilis och m. ileopsoas.

Fråga 11. 3 p

Till din mottagning kommer en 55-årig man, som klagar över smärta i foten vid gång i ojämn terräng. Han anger att smärtorna sitter i bakre delen av foten vid hälen. Enligt gamla journalanteckningar har patienten för 15 år sedan haft en calcaneusfraktur som behandlats icke-kirurgiskt på denna sida. Se röntgenbild

A. Vilken diagnos ställer du?

B. Vilken kompletterande utredning bör ofta göras vid denna diagnos och varför bör denna göras?

C. Vilken kirurgisk behandling kan bli aktuell?

Svar fråga 11.

A. Artros i den talo-calcaneära leden.

B. Datortomografi av foten. CT görs för att bättre utvärdera TC-leden, men också för att utvärdera övriga subtalära leder, TN-leden sam CC-leden.

C. Artrodes i talo-calcaneära leden.

Fråga 12. 3 p

Hallux rigidus är en vanlig fotåkomma med klassiska röntgenfynd, se bilder.

A. Beskriv 3 olika bakomliggande orsaker till halluxrigidus.

B. Nämn minst 3 vanliga symtom vid halluxrigidus.

C. Beskriv 3 olika kirurgiska metoder som kan användas vid operation av halluxrigidus

Svar fråga 12.

A. Anatomisk/biomekanisk orsak. (Formen på caputmetatarsale I, metatarsusadductus) 2.Traumatisk. (Osteochondral skada MTP, intraartikulär fraktur MTP I, felläkt fraktur metatarsale I). 3. Ledåkomma. (Artrit, t.ex. RA, gikt eller postinfektiös, osteochondrit, osteonekros)
B. Stelhet och rörelsesmärta i stortåns grundled. Ont även utan skor, men också med skor med klack. Smärtor vid gång och avveckling av steget Ändrat gångmönster, där patienterna går mer på utsidan av foten och klagar ibland över smärta där.Tryck på ovansidan av tån av skor. Nedsatt känsel i tå. Metatarsalgi pga. felaktig belastning
C. .Cheilectomi. Avlastande osteotomi på metatarsale I eller på grundfalang (typ Youngswickosteotomi, Watermanosteotomi, Moberg). 3.Artrodes.

Fråga 13. 3 p

I samband med en bentäthetsundersökning fem månader efter en konservativt behandlad handledsfraktur påtalade patienten, en 70-årig kvinna, att hon hade dålig sträckförmåga i tummens ytterled. Därför söker hon Dig på ortopedmottagningen. Hon har till synes ingen felställning i handleden, god rörlighet och skaplig greppstyrka.

Vilken är den troligaste diagnosen?

Hur kan man hjälpa patienten att återfå funktion

Svar fråga 13.

Patienten har drabbats av ruptur av extensorpollicislongussena. Något som förekommer framför allt efter odislocerade distala radiusfrakturer

Patienten bör erbjudas, sentransferering av extensorindicisproprius, följt av immobilisering med extension i MCP och IP-led i 4 veckor

Fråga 14. 3 p

En 37-årig man inkommer till akutmottagningen efter en trafikolycka.
A. Vad visar Trauma –CT?
B. Hur handlägger du detta? Logistiskt och praktiskt

Svar fråga 14

A. Retrosternal clavicelluxation

B. Risk för samtidiga allvarliga skador på vitala strukturer i mediastinum. Luxationen behöver därför reponeras akut. Med tanke på risken för intrathorakcal skada bör behovet av kompetens att åtgärda denna beaktas och akut överföring till sjukhus med thoraxkirurgiskt kunnande övervägas.

Med patienten i narkos placeras patienten förslagsvis med en kudde mellan skulderbladen varefter traktion i abducerad och extenderad arm anbringas. I regel glider då claviceländen fram på plats. Vid behov användes en handduksklämma eller annan tång får att få ta i claviceln. Någon öppen reposition eller någon fixation fordras i regel inte.

(Hos barn – oftast i tonåren – kan motsvarande skada ske i form av epifyseolys som kan behandlas på motsvarande sätt.)

Fråga 15. 3 p

Stort trauma handläggs alltid akut och oftast i samarbete med andra specialiteter, t ex enligt sk ATLS-konceptet.

Nämn tre olika ortopediska skador/tillstånd på övre resp nedre extremitet, utanför begreppet ”Stort trauma”, som Du som blivande allmän ortopedbakjour bör förbereda Dig för att diagnosticera och operera, även nattetid. Hur ställs diagnos och vad gör Du?

Svar fråga 15

Akut kompartmentsyndrom, klinik o tryckmätning, klyv kompartment.

Nekrotiserandefascit, klinik, öppna.

Fraktur med påverkan på cirkulation och/eller neurologi, Reponera och behåll frakturläget med samtidigt bevarad cirkulation och funktion t ex supracondylärhumerusfrakturhos barn.

Öppna frakturer med ledengagemang

Fråga 16. 3 p

Varför används ASA-klassificering inför operation. Redogör klassifikationen.

Svar fråga 16

För att bedöma patientens hälsotillstånd inför kirurgi

ASA 1	En i övrigt frisk patient
ASA 2	En patient med lindrig systemsjukdom
ASA 3	En patient med allvarlig systemsjukdom
ASA 4	En patient med allvarlig systemsjukdom som utgör ett ständigt hot mot livet
ASA 5	Moribund patient som utan förväntas överleva utan operatioon
ASA 6	En patient som ska donera organ, efter att hjärndöd har konstaterats

Fråga 17. 3 p

Beskriv syftet med "WHOs checklista för säkerhet vid operation" och redogör för innehållet i checklistan.

Svar fråga 17

Syftet är att minska förekomsten av komplikationer och dödsfall efter kirurgi genom att förbättra kommunikationen i operationslaget och ge tydlig struktur för säkerhetsrutiner.

Checklistan innehåller tre delar.

A. Före anestesistart görs en förberedelse för att kontrollera att patienten bekräftat sin identitet, att operationsområden är markerat, att det finns pulsoximeter kopplad, om patienten har allergier, är svårintuberad eller risk för aspiration , hypotermi och stor blödning föreligger.

B. Vid timeout före incision presenterar sig operationslaget med namn och funktion. Pats identitet, operationsområde och ingrepp bekräftas. Anestesipersonal, operationssjuksköterska och operatör bedömer var och en de väntade kritiska moment som kan förekomma. Vid timeout kontrolleras att tillämplig profylaktisk medicinering givits och att nödvändigt bildmaterial finns tillgängligt/visas.

C. Vid avslut bekräftas vilket ingrepp som utförts, att instrument, torkar och nålar stämmer samt att preparat är märkta korrekt. Vidare utvärderas om det funnits tekniska problem. Anestesipersonal, operatör och sjuksköterska går igenom huvudpunkterna i det initiala postoperativa omhändertagandet

Fråga 18. 3 p

En operationsmetod med en ny typ av implantat rönt uppmärksamhet på de senaste ortopedmötena för behandling av vanlig diagnos. Ett par rapporter i litteraturen har visat goda resultat med en uppföljningstid på 6 månader.

Du, som är nyblivenspecialist, funderar på om inte Du och Din klinik ska börja använda det här implantatet. Beskriv hur man bör tänka innan man introducerar en ny metod/implantat för kliniskt bruk?

Svar fråga 18

1. Läsa rapporterna kritiskt. Vilken evidensgrad har de? Evidens i 4 nivåer
Vilken patientnytta kan denna metod tänkas ge i jämförelse med nuvarande rutin och i förhållande till andra operativa ortopediska ingrepp

2. Om resultatet av din genomgång under punkten 2 visar att det verkar lovande, gör en pilotundersökning enligt ett protokoll avseende diagnos, indikationer, och effektmått . Ev med etikkommittéansökan

3. Beroende på utfall av pilotundersökning eller ny kunskap planera för en öppen randomiserad kontrollerad studie efter power-analys, ev i multicenterform

Fråga 19. 2 p

Vad innebär stress-shielding?
Nämn exempel med klinisk betydelse.

Svar fråga 19

A. Biologisk vävnad som utsätts för belastning/användningtillväxer enligt Wolf's lag. I motsvarande grad tillbakabildas vävnad som inte belastas. Användade av implantat med högre elasticitetsmodulus än ben (ofta flera gånger högre) leder till minskad benmineralhalt och hållfasthet i intill liggande skelett.

B. Exempel: distalt förankrade femurstammar medför risk för minskad benmineralhalt i proximala femur
Osteosyntesmaterial – tibiaplattor, kan medföra minskad benmineralhalt i det intilliggande benet och minskad hållfasthet

Fråga 20. 5 p

Inom de medicinska specialiteterna används ett flertal substantiv för att beteckna olika fenomen eller sjukdomstillstånd. För att kunna följa med i den kliniska diskussionen bör man känna till vissa begrepp.

Vad åsyftar följande femuttryck?

A. Adaktyli

B. Fenotyp

C. Xenograft

D. Neurom

E. Glomustumör

Svar fråga 20

A. Avsaknad av samtliga fingrar/tår på en extremitet

B. De egenskaper en genotyp ger upphov till under inflytande av yttre faktorer

C. Transplantat från annan art t.ex. kalv

D. Utbuktning på delad nerv (Alltså inte äkta tumör)

E. Smärtsam liten tumör, ofta blåröd o vanligare hos kvinnor, under naglar på fingrar och tår

Fråga 21. 5 p

Inom de medicinska specialiteterna är man förtjust i att använda egennamn för att beskriva sjukdomstillstånd. Vi inom ortopedin skiljer oss inte åt i denna aspekt. För att kunna följa med i den kliniska diskussionen bör man känna till vad vanliga egennamn åsyftar.

Vilken anatomisk lokalisation och vilken sjukdom åsyftas?

A. Freibergs sjukdom?

B. Sprengels deformitet

C. MorbusBlount

D. Olliers syndrom

E. Brown-Séquard syndrom

Svar fråga 21.

A.	Lokal?	Metatarsalhuvud II (-IV)
	Åkomma?	Osteonekros
B.	Lokal	Skapula
	Åkomma	Missbildning, där skapula ligger kraniellt, är underutvecklad och fixerad i rotation(sammanväxning med ryggraden)
C.	Lokal	Knäleder
	Åkomma	Tillväxtstörning i mediala proximala tibiadiafysen som leder till hjulbenthet
D.	Lokal	Hela kroppen
	Åkomma	Multipla enchondrom i skelettet, utvecklas ofta under tillväxten
E.	Lokal	Ryggmärg (halva ryggmärgen skadad)
	Åkomma	Halvsidig ryggmärgsskada med distalt om skadan förlust av motorik, berörings-, vibrationssinne, proprioception och tvåpunktsdiskrimination samt förlust av temperatur och smärtsinne kontralateralt om skadan