Svensk Ortopedisk Förenings examen, skriftliga delen 2018-03-09

Frågor och svar

Ortopedexamens skriftliga del kommer att ske i en skrivningsmodul i lärplattformen PingPong. Den nås via internet med en vanlig webbläsare (http://pingpong.ki.se). De som anmält sig kommer att få en särskild inloggningskod redan några veckor innan ortopedexamen. Examinanden ska då kontrollera att inloggningen fungerar och även provskriva någon/några frågor, gärna/helst på den dator (obs! ej privat dator) som ska användas vid skrivningstillfället.

Skrivningstidpunkt kl 09.00 - 13.00, fredag 9 mars 2018

Inga hjälpmedel är tillåtna. Det innebär att mobiltelefoner, surfplattor och/eller liknande ska vara inlämnade och avstängda alt i tyst läge. De ska förvaltas av skrivningsvakt. Skrivningsvakten är lämpligen positionerad bakom examinanderna. Användning av andra hemsidor eller internetresurser än den som är aktuell för skrivningen dvs pingpong, är förbjudet. Det åligger varje deltagande klinik att möjliggöra loggning av internet på de datorer som används. Stickprov med loggning av respektive dator, för att kontrollera om otillåten surfning ägt rum, kommer att ske direkt efter avslutad skrivning. Påvisas sådan surfning underkänns skrivningen.

Skrivningen, som består av olika frågetyper (essä, kortsvar etc), rättas och bedöms av examinationsgruppen utan kännedom om Ditt namn.

Den skriftliga delen av examen fullgörs på din hemort under ledning och kontroll av Din verksamhetschef eller den vederbörande utser, t.ex. studierektor.

1. 10 p

På akutmottagningens söker en 68-årig före detta kollega. Patienten har haft ont i ryggen ett decennium med sedan 2 år intermittent ischias i vänster ben och förkortad gångsträcka. Patienten kan cykla utan problem. Kärlundersökning på nedre extremiteten för tre månader sedan var normal.

Nu söker patienten lördag eftermiddag efter att sedan i går fått ökade ländryggs- och bensmärtor med nytillkommen domning och känselbortfall i nedre extremiteterna. Patienten uppger att benen har normal färg men att hen har svårt att kontrollera urinen.

När du tittar på en 3 månad gammal MR bild
(tvärsnitt i nivå mellan ländkota 4 och 5) ser du följande bild

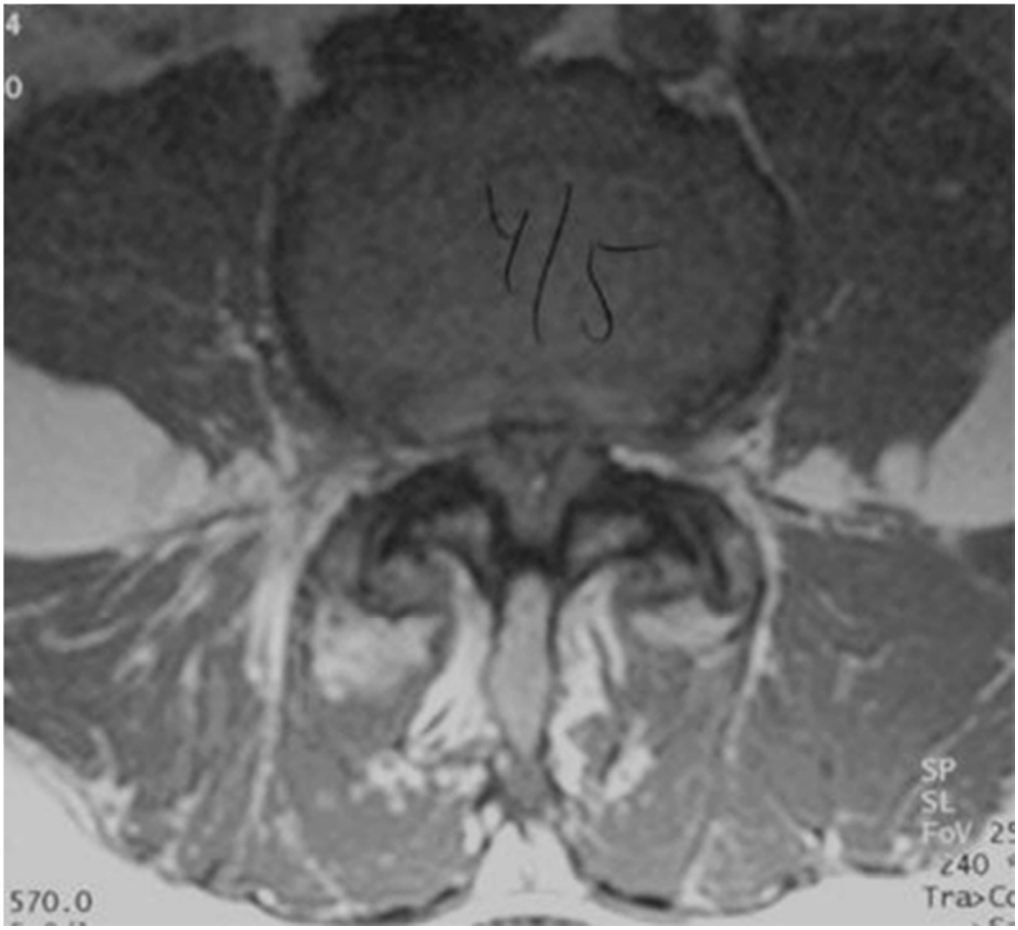

A. Vad ser du på MR som skulle kunna förklara besvären sedan 2 år tillbaka?

B. Med befintlig MR och klinisk bild, vilken sannolikhetsdiagnos skulle du sätta på patientens två år gamla besvär?

C. Vilket sjukdomstillstånd måste uteslutas med de nytillkomna besvären?

D. Vad är trolig pato-anatomisk förklaring till de nytillkomna besvären

E. Redogör för minst 5 specifika frågor du bör ställa för att värdera de akuta besvären

F. Redogör för minst 5 kliniska undersökningsmoment som du bör utföra på akutmottagningen för att värdera de akuta besvären

G. Om din primära diagnos bekräftas rörande de akuta besvären, redogör för vidare handläggning och ev. åtgärd, med beaktande av när detta skall utföras

a) Förträngning mellan L4 och L5 kotorna (central spinal stenos, *diskbråck fel*) 1 p
b) Central spinal stenos 1 p
c) Cauda equina-syndrom 1 p
d) Förträngning av spinalkanalen har ökat, som vid tillkomst av diskbråck 1 p
e) *Symptom* 2 p
Fråga om urinretention
Fråga om urininkontinens
Fråga om hur mycket hon har druckit, om hon känner sig kissnödig, om hon försökt kissa
Fråga om analinkontinens
Fråga om ridbyxeanestesi
Fråga om motorisk påverkan i benen
Fråga om sensorisk påverkan i benen
Fråga om det gör mest ont i rygg eller ben
Fråga om vilka analgetika och hur många hon har tagit
(2 p för fem, 1 p för fyra korrekta svar där det dessutom krävs frågor både rörande neurologiska bortfall och blåsproblematiken – annars bara ett poäng)
f) *Kliniska undersökningar* 2 p
Analsfinktertonus
Bulbocavernosusreflex/anocutanreflex
Känseln specifikt i perineum/lårens insida/genitalia
Smärtstilla patienten och låt hen försöka kissa
Utföra bladderscan efter att patienten har kissat
Motorik i benen
Känsel i benen
Reflexer i benen
(2 p för fem, 1 p för fyra korrekta svar där det dessutom krävs undersökning av neurologiska bortfall och blåsproblematiken – annars bara ett poäng)
g) *Vidare handläggning*
Förnyad MR (CT och myelografi också OK) akut eller senast morgonen efter. 1 p

Om tillkomst av akut kompression som centralt diskbråck– operation inom maximalt 24 (48 timmar) efter symptomdebut 1 p

2. 10 p

Man, 25 år, har krockat med ett träd när han körde på landsväg i 70km/h med sin motorcykel. Vänstersidan tog smällen. Du träffar honom vid inkomsten på akut-mottagningen kl 2200 på söndag kväll.

Fig 1

Fig 2

A. Beskriv det primära omhändertagande av patienten, och med ledning av röntgenbilder Fig 1 och Fig 2; frakturmönstret av båda frakturer

B. Vid frakturfixation tänker vi i olika termer av stabilitet. Vilka? Vilken typ av läkning sker och varför ?

C. Vilken typ av stabilitet vill du använda för de två frakturer och hur uppnår du denna stabilitet?

D. Beskriv för- och nackdelar med de olika fixationsmetoder?

E. I generella termer - Vilka faktorer påverkar frakturläkning?

F. Hur många procent av blodförsörjningen kommer från endost respektive periost i moget skelett? Beskriv frakturläkningsprocessen i dess olika steg.

A. Högenergiskada enligt ATLS 2p
Fig 1. Kort snedfraktur tibia diafys
Fig 2. tvärfraktur på ulna, snedfraktur med böjkil (intermediärfragment) på radius
Bägge frakturerna har utseende som vid högenergiskador, dvs diafysära och relativt tvära
B. 2p
Absolut stabilitet, direkt läkning, den fysiologiska remodelleringsprocessen används för att läka frakturen.
Relativ stabilitet, indirekt läkning eller kallusläkning. Frakturfragmenten rör sig mot varandra.
C. 2p
Relativ stabilitet med spik förstahandsalternativ, platta går också men högre infektionsrisk. Gips fungerar, längre rehabilitering, större risk för malalignment,

ingen infektionsrisk
Absolut stabilitet eftersom underarmen funktionellt är en led. LCP eller DCP plattor. TEN-spik eller gips ej adekvat.
D. 1p
Absolut stabilitet: anatomisk reposition, god stabilitet - tidig mobilisering, större kirurgiskt trauma
Relativ stabilitet: mindre eller inget kirurgiska trauma, ibland tidig mobilisering (märgspik), inte alltid anatomisk reposition
E. 1p
Frakturtyp, hög eller lågenergiskada, förekomst av infektion, kirurgisk teknik, läkemedel (cortison, NSAID, cytostatika mm), rökning, malnutrition, strålskador etc. Minst 5
F. 2p
Koagulation - Frakturhematom,
Inflammation - resorption av devitaliserad vävnad,
nybildning-cellproliferation, spolformad fibrös callus utveckling av osteogena celler till osteoblaster
ombildning -inväxt av osteoblaster och mineralisering, mineraliserad callus
remodellering och anpassning till mekanisk belastning

3. 10 p

Allt Du kan om osteoporos.

En vägledning till hur Du kan, men inte måste, strukturera svaret:
Vad är det?
Vad orsakar det och vilka drabbas?
Hur vanligt är det?
Hur kan det diagnosticeras?
Behandling? Förslag? Biologisk och strukturell effekt och biverkning? Vad ska man och vad ska inte göra (enligt Socialstyrelsen)?
Vilken är oftast ortopedens roll vid osteoporos?

Med stigande ålder överskrider osteoklasternas nedbrytande aktivitet osteoblasternas benuppbyggande aktivitet, vilket leder till att benvävnaden blir mindre tät och biomekaniskt mindre hållfast. Risken för lågenergiutlösta frakturer ökar. Osteoporos ger inga symtom. Det är konsekvensen, fraktur, som ger symtom. 2p

Osteoporos är relaterat till stigande ålder, kvinnligt kön, vissa sjukdomar, malabsorption och farmakologiska preparat, mm. 1p

Nationella riktlinjer för rörelseorganens sjukdomar rekommenderar en systematisk riskvärdering, utredning och behandling för att minska risken för ytterligare frakturer. Strukturerade vårdkedjor som handlägger fragilitetsfrakturer, **frakturkedjor,** ökar andelen utredningar och behandlingar och kan minska andelen nya frakturer med runt 40 procent – sekundär prevention. 1p

Osteoporos är en folksjukdom - >1% av befolkningen drabbas. Diagnosen ställs genom förekomst av lågenergiutlösta frakturer på klassiska lokaler: Kotkompression – medianålder ca 78 år, Distala radiusfraktur, ca 20000/år – medianålder 65 år,

Proximal humerusfraktur, ca 6000/år – medianålder ca 78 år och Höftfraktur, ca 15000/år – medianålder ca 82 år, eller med bentäthetsmätning med DXA av höft och eller ländrygg. Enligt WHO är ett sk T-score <-2,5 diagnostiskt för osteoporos och kan kompletteras med riskanalys enligt FRAX®. 3p

Behandling med läkemedel som bromsar osteoklasternas resorberande aktivitet höjer bentätheten, i första hand veckotablett Alendronat, alternativt årlig infusion med Zoledronat, eller subcutana injectioner Denosumab. Läkemedel som stimulerar osteoblasternas benbildande aktivitet kan undantagsvis vara motiverade, t ex dagliga subcutana injektioner med Parathyreodea hormon. Höftskydd kan förebygga höftfraktur. Biverkan till antiresorptiv behandling är främst Atypisk femurfraktur och osteonekros i käkbenet. 2p

Vad ska man enligt SoS **inte** göra:

Ej Calcium och D-vitamin som singelbehandling. Ingen vertebroplastik eller kyfoplastik 1p

4. 5 p

Periprostetiska femurfrakturer kan inträffa i samband med operation men sker ofta långt senare. Med ledning av den kliniska informationen att det i samtliga fall är friska 75-åriga patienter som ådragit sig dessa frakturer efter fall i samma plan och de nedan visade röntgenbilder:
Klassificera skadorna och föreslå behandling för fallen som illustreras med röntgenbild A, B, C, D, och E. Förslagen skall motiveras.

A

B

C D

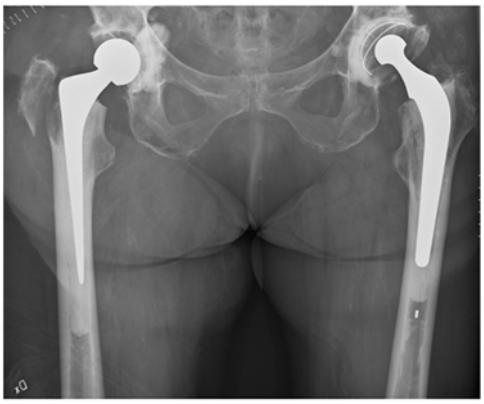

E

A. Periprostetisk fraktur Vancouver B2. Revisionsartroplastik med byte av femurkomponent är nödvändig. I detta fall med bra benkvalitet kan reposition, cerclagering och recementering fungera bra. Om man recementerar måste en vattentät reposition erhållas.

B. Periprostetisk fraktur Vancouver C. Stabil protes op med plattosteosyntes, lång platta.

C. Periprostetisk fraktur Vancouver klassifikation grad A1. Trochantern bör refixeras, protesen behöver ej revideras. Det finns risk för att trochanterfragmentet disloceras och patienten får trendelenburghälta om det ej sker en refixation.

D. Periprostetisk fraktur Vancouver B1. Stabil och kan opereras med en platta. Protesen bedöms stabil varför en plattosteosyntes med lång platta är möjlig

E. Periprostetisk fraktur Vancouver B3 med dålig benkvalitet. Revision med osteosyntes ex cerclage och ny stam; antingen cementerad lång stam eller distalt förankrad ocementerad stam. Om benkvaliteten är mycket dålig kan tumörprotes övervägas.

5. 5 p

20-årig kvinna med kotpelardeformitet enligt bild. Patienten blir ofta trött i ryggen men har inte ont. Hennes adolescenta idiopatiska skolios (AIS) har behandlats med fast korsett från 14 till 17 års ålder.

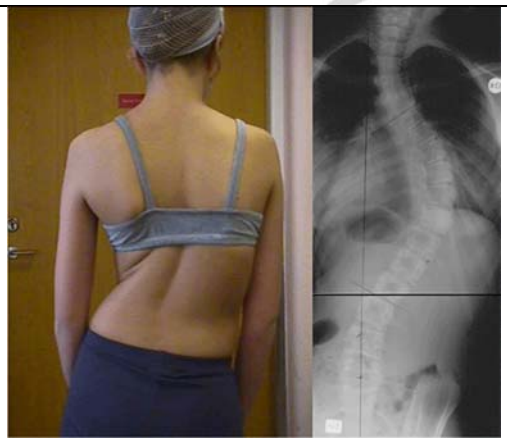

A. Vad kallas det instrument man använder vid den kliniska undersökningen för att mäta patientens rotationsfelställning i ryggen?
B. Hur utför man mätningen?
C. Vad kallas den vinkel man då erhåller?
D. Vid vilket gradtal börjar operation av en färdigvuxen flicka med AIS ofta bli aktuell?
E. Vilka är huvudskälen till att man överväger att operera en färdigvuxen individ med AIS?

A. Scoliometer 1p
B. Beskrivning hur mätning går till. 1p
C. Bunells vinkel 1p
D. 45-55 grader 1p
E. Kosmetik, gradtal som överstiger detta medför att skoliosen kan progrediera i vuxenlivet, gradtal som överstiger medför ökad risk för ryggsmärta. 1p
(*fel att skriva att detta kan ge upphov till lungbesvär, då måste skoliosen uppkommit före 7-8 års ålder*)

6. 5 p

Om artrodeser:
Artrodes är ett relativt vanligt ortopediskt ingrepp i fötter och händer. I foten görs allt ifrån fotledsartrodes till pip-artrodes.

A. Nämn minst 3 saker som man bör tänka på för att snabbt och säkert uppnå osseös artrodesläkning.
B. Nämn minst 3 patientfaktorer som kan påverka läkningsfrekvensen.

A. (minst 3 av punkter 1-6 för full pott)
1. Blodcirkulationen till området och till involverade ben bevaras genom bra kirurgisk teknik.
2. Noggrann urskrapning av brosk och mjukdelar mellan ledytorna.
3a. Spongiöst mot spongiöst ben ger säkrare läkning. Nackdelen är större förkortning om subkondrala benplattan är tjock.
3b. När man vill få cortikala ytor att läka mot varandra bör extensiv ”mikrofrakturering” med borr och mejsel utföras. Man vill sätta igång en ”frakturläkningsprocess”.
4. Bra anläggning mellan väl passande artrodesytor.
5. Stabil fixation. Speciellt skjuvnings- och rotationsrörelser i artrodesen bör undvikas.
6. Det kan vara en fördel att fylla ut ev ojämnheter och gap med bentransplantat

*Oftast används en period med yttre gipsfixation tills man ser tecken på någon form av utfyllnad/callus. I vissa fall kan detta avvaras pga en rigid och hållbar intern fixation.
*Avlastning under en initial period men sannolikt är belastning en fördel i senare skede.
*Precis som vid frakturläkning är mobilisering och rörelse av extremiteten viktig för att öka lokal genomblödning samt för ödemprofylax

B.
Rökning
Patient som inte följer instruktioner och restriktioner. Demens, missbruk, dåligt informerad patient.
Känselnedsättning (inkl diabetesneuropati) ökar risken för att patienten belastar mer än vad som är tänkt och vad osteosyntesen tål.
Immunsupprimerande läkemedel kan åtminstone ge ökad risk för sårläkningsproblem och ökad infektionsrisk.

7. 5 p

Pojke 5 år, har ramlat ned från ett träd och har ådragit sig en ordentligt krokig arm. När det väl är Kalle som står på tur för operation är det du som skrider till verket.

Du drar dig till minnes den speciella repositionsteknik som skall tillgripas vid denna typ av fraktur.

A. Beskriv frakturen!
B. Beskriv noggrant hur du gör och motivera varför!
C. Hur fixerar du frakturen?

A.
B. Steg 1: Förvärra läget genom att hyperextension till nästan 90 grader 1p
Steg 2 & 3: Applicera traktion i längsriktningen och med tummen skjuter man fram det distala fragmentet 1p
Steg 4: Med tummen trycker man ned det distala fragmentet på plats 1p
C. Frakturen fixeras med ett AO-stift perkutant från radialsidan. Gipsskena underarm. 1p

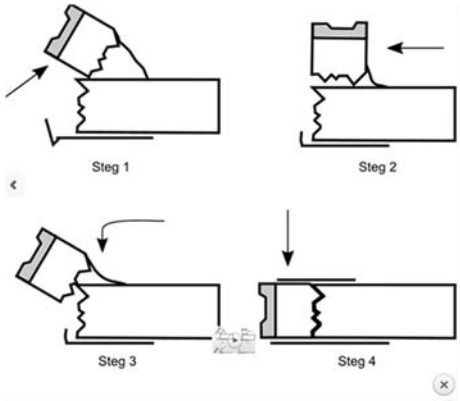

8. 5 p

Kvinna 48 år gammal inkommer till ortopedakuten efter ha skadat höger hand i en vedklyv. Du noterar:
Dig 3: har ett stort sår volart på grundfalang,
Dig 4: står 90 grader devierat åt ulnart i PIP-leden, dålig cirkulation?, sårskada volart och radialt, medan den ulnart och dorsalt har intakt hud.
Dig 5: har ett sår tvärs över DIP-ledens böjveck.
Hon har fått morfin i ambulansen.

A. Vad bör du göra när du redan vet allt viktigt om patienten?

B. Vilka strukturer (ange typ av struktur samt dess namn) i fingrarna misstänker du kan vara skadade förutom huden och skelettet i ringfingret och hur får du vägledning i status? Vem ska behandla denna patient och varför?

C. Om frakturen är enda skadan förutom sårskador, berätta kort hur du då handlägger patienten! Ange fingrarnas position i en gipskena i rehabiliteringsläge!

A. Försöka grovreponera ringfingret. Bedöva v.b. med en fingerbasblockad. (0,5 p vardera resp för telefonkonsultation med handkir. Delpoäng möjlig för resonemang om ischemitid etc) 1 p

B. Böjsenor (FDS,FDP), kärl (digitalartärer) och nerver (digitalnerver). Test av böjförmåga, kapillär återfyllnad, 2-punktsdiskrimination. (samtliga rätt för full poäng, varje ”par” ger 0,5)
Handkirurg eller handkir skolad ortoped/kirurg. Sannolikt komplex skada med sen-, nervskador och frakturer. 2 p

C. Reponerar. Om stabil, gipsskena 2 v därefter mobilisering, om instabil öppen reposition och osteosyntes samt tidig mobilisering beroende på stabilitet. Syr sårskadorna. Antibiotikaprofylax, v.b. tetanusprofylax. Analgetika. Högläge. (Understrykningar bör vara med för full poäng)
5 Fingerledernas kollateralligaments spänning maximal i flexion/extension: Böjda MP leder och raka PIP och DIP leder. (Underlättar mobiliseringen efter gipsstiden.) 2 p

9. 5 p

Du blir kontaktad av en ST-läkare om en 3-årig pojke med intermittent vänstersidig hälta utan tydligt trauma sedan 3 månader och ont i knä och höft.
ST-läkaren undersökte patienten och hittade en rörelseinskränkning i vänster höft i alla plan men framförallt i abduktion (vänster: 30 grader, höger: 50 grader) och både in- och utåtrotation (ca. 25 grader minskning jämförd med höger sidan). Det utfördes en röntgen som du ser här.

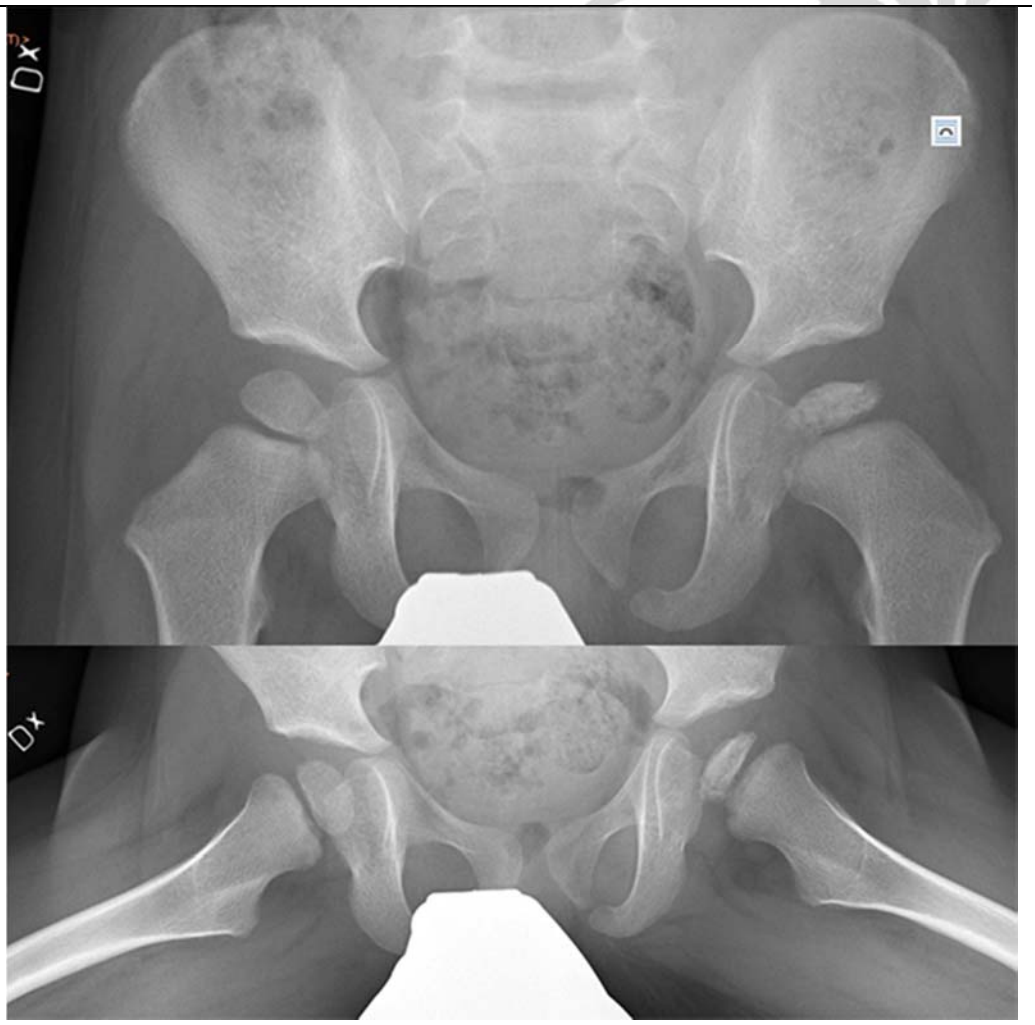

A. Vad är diagnosen?

Sjukdomens förlopp passerar olika radiologiska stadier (stages).
B. Utifrån röntgen, vilket stadium är det?
ST-läkare vill nu ha hjälp med behandlingsalternativen och uppföljningar.
C. Hur ska pojken behandlas i nu läget och hur ser uppföljningen upp?

Vid samma mottagningstillfälle har ST-läkaren en annan patient han behöver din hjälp med. En 6-årig flicka som kommer på återbesök för klinisk och radiologisk kontroll (se bilden).
Kliniskt fynd:
positiv Trendelenburg
Flexion: vänster 95 grader, höger 120 grader
Abduktion: vänster 45 grader, höger 60 grader
Inåtrotation: vänster 10 grader, höger 65 grader
Utåtrotation: vänster 20 grader, höger 85 grader
Extension: bilateralt 20 grader

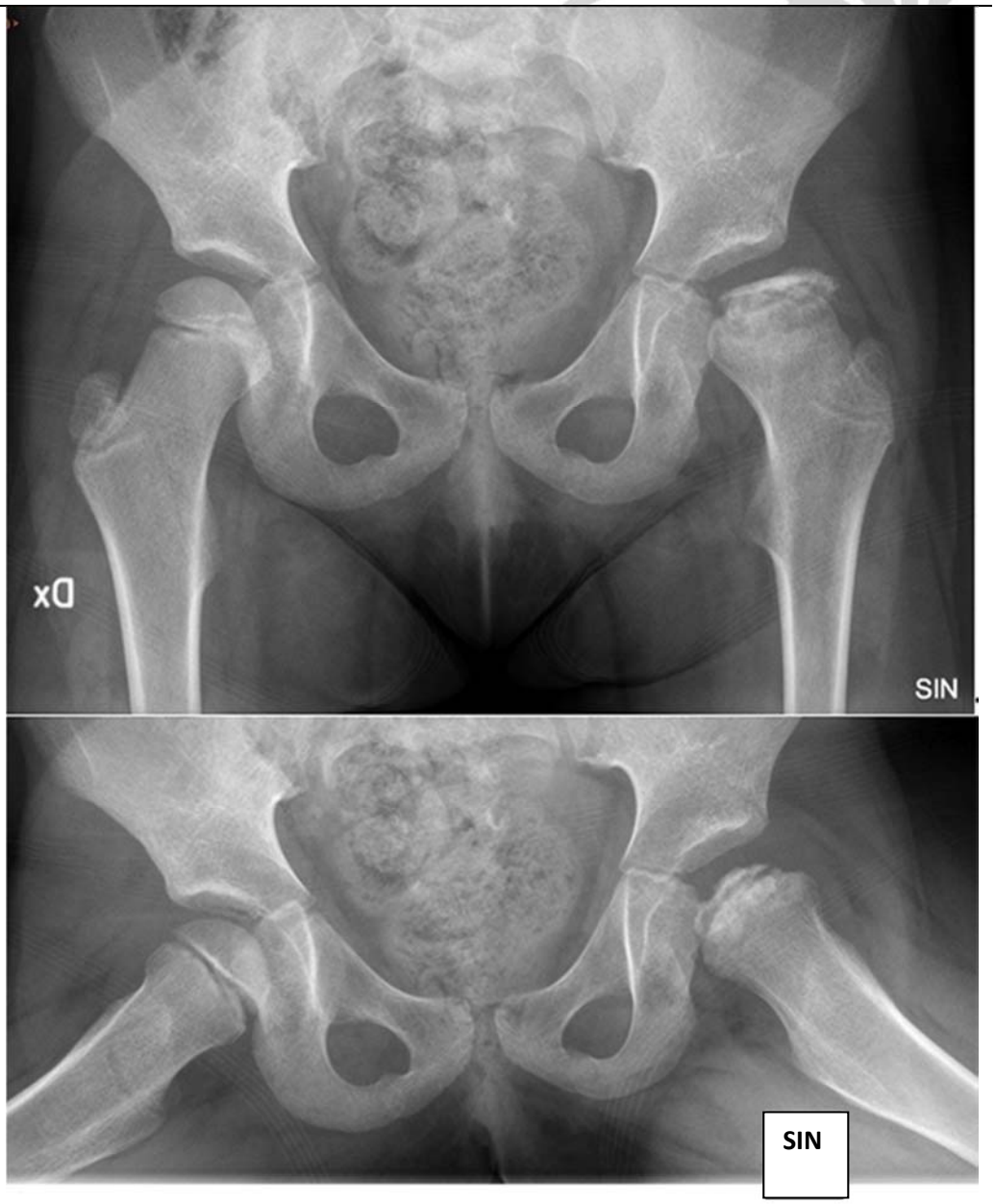

D. Vilken klassifikation avseende sjukdomens svårighetsgrad använder du och vilken klass syns på röntgenbild?
E. Vilka behandlingsmöjligheter finns och vilka skulle du rekommendera utifrån den kliniska och radiologiska bilden och varför?

A. Perthes-sjukdom, LCPD, Legg-Calvé Perthes sjukdom 1p
B. Initial- eller kondensationsstadium, 1p
C. Abduktionsträning för att bibehålla abduktionen. Återbesök med röntgen och klinisk kontroll om 2-6 månader 1p
D. Lateral Pillar: C 1p
E. Variseringsosteotomi i kombination med trokanterfyseodes 1p
Alt. Trippelosteotomi med trokanterfyseodes
Pga. Lateralisering, återställer containment, prevention mot trokanteröverväxt
Abduktionsortos/A-gips som icke-operativt behandlingsalternativ (görs knappast i Sverige)

10. 5 p

Nästa patient på akutmottagningen är 35 år och har för sex timmar sedan ådragit sig ett vridvåld mot knäleden. Din AT-läkarkollega har gjort en bedömning och rapporterar att patienten har ont och är svårundersökt. Hen rådfrågar Dig.

A. AT-läkaren misstänker att det kan vara en främre korsbandsskada. Du frågar vad i status som talar för att det kan röra sig om en främre korsbandsskada. Vilket statusfynd, som ganska lätt går att undersöka, talar för att främre korsbandsskada bör övervägas?
B. När du nu på akuten själv ser patienten, vilka åtgärder bör du företa och planera för?
C. Beskriv översiktligt incidens, ålders- och könsfördelning samt vanligaste skadesammanhang för främre korsbandsskada?
D. Vid din uppföljning av patienten 12 veckor efter främre korsbandsskada, vilka är de viktigaste faktorer du bör beakta då du fattar beslut om att föreslå konservativ behandling eller planering för främre korsbandsrekonstruktion?

A. Hastigt påkommen ledsvullnad, dvs traumatisk hemartros. Innebär att sannolikheten
för ACL-skada är minst 50%. Lachman´s test är däremot ofta svårt att värdera akutskedet, i synnerhet i ovana händer, med smärtpåverkad patient och innan leden punkterats.
Rätt svar: Ledutgjutning. 1p

B. På akuten: 1p
Värdera associerade skador:
Punktera leden
Status inkl fr a kollateralligamentstatus – evMCL/LCLskador grad II-III motiverar ortosbehandling utan dröjsmål liksom kartläggning med MRT

Uppföljning:
Adekvat subakut diagnostik för kartläggning av associerade skador, antingen via:
-Återbesök / specialiserad knämottagning eller MRT
- Rehab
- Uppföljning för sekundärt beslut om behandling – operation eller ej? Tidpunkt för uppföljning anpassas efter funktionskrav. Kontroll ca 3 mån efter inledande rehab är oftast rutin, men för elitidrottare ofta aktuellt överväga tidig diskussion om rekonstruktion och subakut rekonstruktion anses numera korrekt i utvalda fall.
Rätt svar:
*Värdera associerade skador direkt, dvs adekvat status, och knäledspunktion eller kommentar kring knäledspunktion 0,5p
*Uppföljning / kartläggning associerade skador 0,5p

C. Årlig incidens 0,78/1000. Vanligaste skada vid signifikant vridvåld mot knäleden med hemartros. 1p
64%(2/3) är män, men risken är större för kvinnor korrigerat för riskexponeringstid. Ena eller andra påståendet räcker för poäng, men att det är vanligare hos kvinnor är fel.

Sportutövning med risk för pivoterande våld, dvs i svensk miljö fotboll – innebandy – alpint – handboll
Rätt svar:

*Incidens mellan 0,5 – 5/1000, eller rimlig relation till annan incidens, eller vanligaste skada vid traumatisk hemartros
*Vanligare hos män och eller insikten att relativa risken är större för kvinnor
* Pivoterande sport eller adekvat exempel
3 av 3 = 1p; 1 eller 2 av 3 = 0,5p

D. Uppföljning 2p
-Subjektiv instabilitet = symptomgivande pivotering?

-Objektiv instabilitet = Grad av Lachman och grad av Pivot shift – positiv Pivot shift 3 mån efter skada är en tung prediktor för stabilitetsmässigt varaktigt missnöjd patient.

-Patientens tidigare och fr a nu planerade funktionskrav. Fotboll-innebandy-handboll på elitnivå fungerar sällan för patienter med ACL-skada och positiv pivot shift. Risken för artros ökar vid fortsatt utövning av pivoterande idrott oavsett rekonstruktion eller ej.

- Patientens önskemål, efter adekvat information från din sida.

-Associerade skador:
Meniskskada och sutur (sydd meniskskada och ACL-insufficiens = försämrad prognos för meniskläkning)
Kombinerad ligamentskada / insufficiens

- Compliance / återkoppling sjukgymnast. Har patienten skött rehab adekvat? Bedömer du att patienten kan och förväntas sköta postoperativ rehab adekvat?

- (Ålder)
Barn med öppna fysfogar är en relativ kontraindikation och skärper kraven på indikationsställning för rekonstruktion. Undvik kirurgi om pivoteringsfrihet kan upprätthållas.
- Högre ålder är inte längre argument mot rekonstruktion. Kvinnor plus 50 är mest nöjda undergrupp i ACL-registret.

Artrosprevention är ett felaktigt argument för rekonstruktion.

För rätt svar:
**Subjektiv instabilitet/instabilitetssymptom
**Objektiv instabilitet
**Funktionskrav / Patientens önskemål
*Associerade skador
*Compliance
*Ålder

0,5p för varje **, 4 av 6 för 2 p, men ** måste då vara med

11. 3 p

A. En patient som opererades med en lumbal fusion för några år sedan skall nu genomgå en höftprotesoperation pga coxartros. Är det något särskilt operatören skall tänka på?

B. Vid behandling av dislocerade collumfrakturer används i dag halv eller helproteser hos äldre patienter. Vilken av metoderna innebär en mindre risk för reoperation, revision och mortalitet?

C. En patient med gonartros skall få en total knäplastik. Patienten är PC allergiker. Clindamycin väljs som antibiotikaprofylax. Påverkar detta infektionsrisken jämfört med om Cloxacillin använts?

A. ökad luxationsrisk. Överväg att använda dual mobility ledskål. 1p
B. totalplastik 1p
C. Infektionsrisken är i detta fall förhöjd 1p

12. 3 p

Du blir som ortopedjour kallad till akutmottagningen där man omhändertagit en tidigare frisk 60-årig man med främre förstagångsluxation av sin axel. Han föll och skadade sig när han var ute på jakt i skogen. Fick vänta på ambulans i drygt en timme och har sedan behövt vänta ytterligare fyra timmar på akutmottagningen innan han blev reponerad med en Kochermanöver efter sedering och lokalanestesi. Han är nu väsentligen smärtfri men oförmögen att lyfta armen mera än 20 grader. Han upplever att handen är domnad med parestesier och kan inte flektera eller extendera fingrarna även om han hittar lite rörlighet. Röntgen är invändningsfri efter reposition.

A. Vilka tre huvudsakliga differentialdiagnoser bör du tänka på?

B. Hur bör han omhändertas?

A.
- Kärlskada
- Plexusskada
- Omfattande associerad rotatorkuffskada alla ska vara med 1 p

B: Han bör primärt kliniskt noggrant undersökas avseende cirkulation och neurologi. Skada på axillära kärl är ovanligt men förekommer ibland även i samband med luxation utan fraktur. Påverkad perifer cirkulation bör föranleda CT-angiografi eller liknande undersökning
Neurologiskt kan man riskera plexuspåverkan efter luxation och denna kan förvärras av lång väntan till reposition. Neurofysiologisk undersökning i akutskedet är sällan aktuell men om status indikerar mjukdelsskada supra- eller infraklavikulärt kan utvidgad radiologisk utredning med exempelvis MR övervägas
Slutligen kan en omfattande rotatorkuffskada misstänkas med hänsyn till ålder och status. Bör senast inom några veckor uteslutas med ultraljud eller MR 2p

13. 3 p

A. Hur beskriver du frakturen på den vänstra armbågen?

B. Vilken behandling är aktuell för vuxna patienter?

C. Vilka faktorer inverkar på ditt val av metod?

A. Låg suprakondylär transversell armbågsfraktur. 1 p
B. De flesta skall erbjudas operation: plattfixation alternativt protes 1 p
C. Benkvalitet, antal ledytebitar, frakturklassifikation (coronal shear), minst två 1p

I OM: Även odislocerade frakturer skall erbjudas operation då detta är en ”lätt” operation jämfört med att ta hand om den i ett senare skede med eroderat distalt fragment, ev sår, stelhet och förbenade mjukdelar

14. 3 p

20-årig man som landat ”stumt” på hälen efter att ha tagit en retur under en basketmatch. Han har ont i hälen, men kan belasta utan stöd. Vid undersökning noterar du att bakfoten är något breddökad och han ömmar vid palpation under hälkudden.
Du begär en röntgen fig 1., och med anledning utseendet på röntgen skickar Du en remiss för MRT, fig 2. Då väljer Du att gå vidare med en mellannålsbiopsi. PAD, fig 3, visar en benign bild.

Fig 1

Fig 2

Fig 3

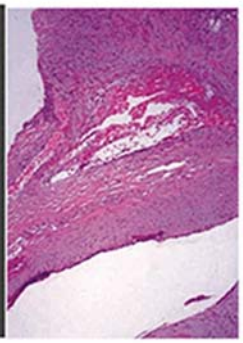

A. Vilken är den troliga diagnosen?

B. Vilken är 1:a handsbehandlingen i Sverige idag?

C. Vilken är den troligaste orsaken till att patienten fått ont under basketmatchen?

A. Aneurysmal bencysta (ABC) 1p
B. Sklerosering (injektioner med aetoxysklerol) 1p
C. Patologisk fraktur/fissur/mikrofraktur 1p

15. 3 p

Inom de medicinska specialiteterna används ofta egennamn för att beskriva kliniska tester eller klassificeringssystem. Nedan följer tre olika ortopediska kliniska tester och/eller klassificeringssystem som beskrivs med egennamn.
Vilken anatomisk region värderas och vilket test/klassificering ingår i dessa egennnamn?

OBS. Vid klassificeringen behöver ni inte beskriva de olika stadierna, bara vad det är som klassificeras

A. Rissers tecken
B. Hawkins test
C. Pipkins klassificering

A. Rissers tecken
Lokal: Bäckenet (cristakanten) där grad av tillväxt/mognad bedöms genom mäta förbeningsgraden av cristafysen. Används ofta för att bedöma kvarvarande tillväxt i ryggen vid skolios 1 p
B. Hawkins test
Lokal: Axelled där test värderar inklämning subacromialt (genom att armen inåtroteras passivt i 90 grader flexion i axel o armbåge) 1 p
E. Pipkins klassificering
Lokal: Caput femoris där klassificering värderar typ av frakturer genom caput femoris, oftast i samband med höftluxation. 1 p

16. 3 p

Berätta vilka övervägande du gör för att bestämma val av operationsmetod: underbensamputation eller knäledsexartikulation vid perifer cirkulationssvikt på fot och underben?

Gångförmågan. 1p
Hos personer, som fram till den aktuella försämringen, varit gångare är en bevarad knäled en stor vinst vid gångrehabilitering efter protesförsörjning, även om stumpen blir kort.

Sittförmåga 1p
Ickegångare sitter bättre efter knäledsexartikulation än efter underbensamputation.

Det är i princip ingen nivåskillnad i behov av friska mjukdelar för att täcka stumpen, mellan de två operationsmetoderna 1p

17. 3 p

Vid undersökning av fötter behöver man undersöka patienten med belastning för att väsentliga felställningar ska framträda. Nedan ser du två bilder där två olika patienter belastar på sin högra fot, Patient 1 resp Patient 2

Patient 1 Patient 2

A. Framträder någon felställning på bilderna och i sådant fall vilken/vilka?

B. Nämn tre orsaker till fotkonfigurationen hos Patient 1!

C. Nämn tre associerade följdtillstånd där en fotställning som Patient 2 kan vara av betydelse?

A. Pat 1 = valgus; Pat 2= varus 1 p
B. Varusställd häl ger ökad belastning på utsidan av foten och ökar belastning på peroneusmuskler, ligament etc och är associerad med fotledsinstabilitet, peroneussenproblematik(längsgående rupturer, tendinit, Painful Os Peroneus Syndrom), förhårdnader och sårbildning under laterala fotranden. En fot som inte kan valgiseras har sämre dämpningsförmåga som kan ge upphov till stressfrakturer 1 p
C. Coalitio, artros/artrit, tib post dysfunktion, RA 1 p

18. 3 p

Årets avhandling
Abdulemir Ali, Lund, fick SOFs stipendium, för bästa avhandling 2016: ”Pain, Function and Dissatisfaction after Total knee Arthroplasty”.

A. Ungefär hur många knäledsplastiker utförs i Sverige per år?

B. LIA (Local Infiltration Analgesia) är vanligt använt efter knäledsplastiker. Vad visade avhandlingen angående LIA med kvarliggande kateter och infusion som postoperativ smärtbehandling?

C. En del patienter blir inte nöjda efter operationen. I sin avhandling har A. Ali studerat betydelsen av patientrelaterade faktorer. Vad kom han fram till?

A. ca 13 000 /år 1p
B. Den är ger ingen ytterligare smärtlindring men risken för infektion är högre hos dem som får det.) 1p
C. Ångest/depression har en stor betydelse för nöjdhet efter knäprotesoperation. Patienter med ångest eller depressionsproblematik upplever mindre positiva effekter av knäproteskirurgi 1p

19. 2 p

I en vetenskaplig artikel du läser presenteras resultatet från en ”multicenter RCT” avseende ett läkemedels effekt att förebygga trombos efter höftproteskirurgi.

Vad betyder RCT och vad är det?

Randomized Controlled Trials, 1 p

En prövning/test/undersökning med slumpmässigt fördelad behandling och där en grupp av patienter inte fått aktiv behandling med studieläkemedlet. Högsta standard avseende vetenskaplig kvalitet. 1 p

20. 2 p

Hur tolkar Du Socialstyrelsens rekommendationer i ”Nationella riktlinjer för rörelseorganens sjukdomar” avseende artros (t ex i knäleden) och följande behandlingar:

A. Intraartikulära injektioner med hyaluronsyra?

B. Artroskopi med ledstädning?

A. Inte göra
B. Inte göra

21. 2 p

Ta hjälp av figur 8.13 från 2016 Årsrapport från Svenska HöftProtesRegistret.

A. Vad visar, kallas, de svagare rött resp blått färgade linjerna*? Vad indikerar det i dessa fall.
*siffervärdet saknas i årsrapporten 2016 men brukar anges som 95%

B. Vilket av alternativen: ”Synovectomi och spolning” eller ”Synovectomi, spolning byte av lätt utbytbara implantatdelar” bör man med ledning från figurerna välja för att behandla en infektion i en höftprotesled med?

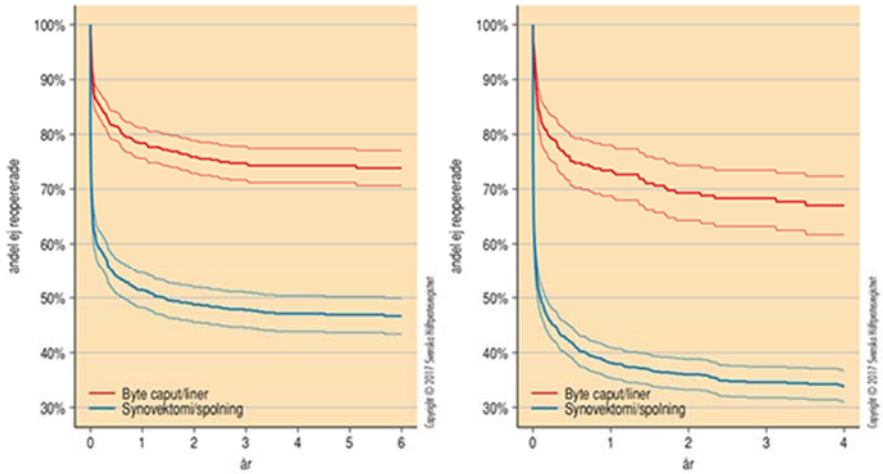

Figur 8.13. Överlevnad baserat på risk för reoperation på grund av infektion efter sårrevision med respektive utan byte av caput och/eller liner. Till vänster reoperation för första gången. Till höger höfter som reopererats tidigare.

A. Konfidiensintervall, oftast 95%
Spridning.
Om de svagt röda och blåa linjerna korsar varandra föreligger ingen säkerställd skillnad

B. Både vid 1:a gångs och flergångsrevisioner är chansen att inte behöva reoperas inom 6 resp 4 år betydligt bättre 70% vs 35-45%, om man samtidigt byter ut implantdelar vid reoperation för infektion i protesled.

22. 3 p

De senaste åren har det blivit allt vanligare att patienter aktuella för ortopedisk kirurgi står på NOAK läkemedel.

A. Vad står förkortningen NOAK för?

B. Pga av olika halveringstid bör de sättas ut olika långt innan elektiv kirurgi. Vad bör man sätta in istället?

C. I akuta sammanhang orsakar NOAK läkemedel en del bryderi då antidoter saknas. Detta gäller för alla utom ett NOAK preparat. Vilket? (Läkemedels- eller genetiskt namn)

A. a) Nya Orala Anti Koagulantia 1p
B. b) Klexane, Fragmin, Arixtra, (Inohep) 1p
C. c) Pradaxa (Dabigatran) 1p

23. 2 p

Medelålders motionär som kommer haltande efter att dagen innan fallit under löpträning när han skulle hoppa över ett lågt staket. Patienten kan gå, har vätska i leden och är svår att stabilitetstesta. Röntgen visar denna bild:

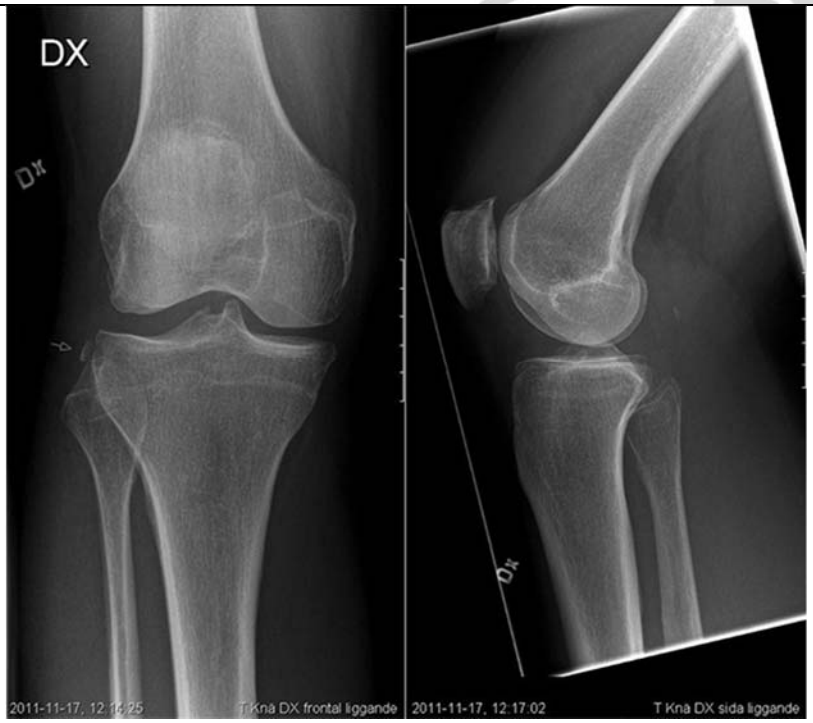

A. Vad kallas skadan?

B. Vilka associerade skador kan man förvänta sig?

A. SeGond fraktur 1p
B. Ofta kombinerad med främre korsbandsskada 1p