Svensk Ortopedisk Förening
Swedish Orthopaedic Association

Svensk Ortopedisk Förenings examen, skriftliga delen 2019-03-15

Frågor och svar

Ortopedexamens skriftliga del kommer att ske i en skrivningsmodul i lärplattformen PingPong. Den nås via internet med en vanlig webbläsare (http://pingpong.ki.se). De som anmält sig kommer att få en särskild inloggningskod redan några veckor innan ortopedexamen. Examinanden ska då kontrollera att inloggningen fungerar och även provskriva någon/några frågor, gärna/helst på den dator (obs! ej privat dator) som ska användas vid skrivningstillfället.

Skrivningstidpunkt kl 09:00 – 13:00, fredag 15 mars 2019

Inga hjälpmedel är tillåtna. Det innebär att mobiltelefoner, surfplattor och/eller liknande ska vara inlämnade och avstängda alt. i tyst läge. De ska förvaltas av skrivningsvakt. Skrivningsvakten är lämpligen positionerad bakom examinanderna. Användning av andra hemsidor eller internetresurser än den som är aktuell för skrivningen dvs PingPong, är förbjudet. Det åligger varje deltagande klinik att möjliggöra loggning av internet på de datorer som används. Stickprov med loggning av respektive dator, för att kontrollera om otillåten surfning ägt rum, kommer att ske direkt efter avslutad skrivning. Påvisas sådan surfning underkänns skrivningen.

Skrivningen, som består av olika frågetyper (essä, kortsvar etc), rättas och bedöms av examinationsgruppen utan kännedom om Ditt namn.

Den skriftliga delen av examen fullgörs på din hemort under ledning och kontroll av Din verksamhetschef eller av denne utsedd, t.ex. studierektor.

1. 10 p anne.l.garland@gmail.com

Årligen drabbas nästan 20.000 patienter i Sverige av en höftfraktur. Ghazi Chammout undersökte denna patientgrupp i flera randomiserade studier och kom i sin avhandling till viktiga slutsatser.

a) Utveckla de olika kirurgiska behandlingsalternativen som finns tillgängliga vid behandling av medial collum femoris-fraktur hos patienter äldre än 65 år och utgå i ditt resonemang från graden av dislokation samt patientens kognitiva status. Nämn komplikationer som är typiska för respektive metod. 3p
IF med skruvar (Garden 1-2), hemiprotes (Garden 3-4, dement), totalprotes (Garden 3-4, kognitivt intakt). IF: Caputnekros, icke-läkning. Protes: Luxation, infektion. ***3p***

b) Vilken metod är att föredra till en 72-årig patient med dislocerad collum femoris-fraktur (Typ Garden 3 eller 4)? Motivera varför. 2p
Helprotes. Avsevärt högre andel reoperationer efter IF jämfört med protes pga caputnekros/icke-läkning, ingen högre mortalitet efter protes, bättre höftfunktion efter protes. ***2p***

c) Den 78-årige patienten med dislocerad collum femoris-fraktur som du ska operera under dagen klassas av narkosläkare som ASA3 och är allmänt skröplig och man undrar om du kan sätta en ocementerad stam. Skulle du välja en ocementerad protesstam på denna patient? Motivera skälen till ditt beslut. 2p
Nej. Betydligt högre risk för intra- och post-op komplikationer (luxation, protesnära fraktur) vid val av ocementerad stam, samtidigt ingen reducerad risk för medicinska komplikationer eller tidig död. 2p

d) Vilken behandling skulle du välja för en 85-årig patient från eget boende som i samband med fall ådragit sig en collum femoris-fraktur enligt bild ovan. Patienten har arteriell hypertoni, är annars frisk och kognitivt intakt. Motivera ditt svar. 3p
Dislocerad collumfraktur Garden 3 (1p) skall behandlas med en cementerad höftprotes (1p) som mycket väl kan vara en halvplastik (1p)(visat i SOF-vinnande avhandling 2018). Mindre trauma än totalplastik och fungerar lika bra i det kortare perspektivet. Totalplastik är ej fel men måste motiveras för att ge poäng. 3p

2. 10 p helena.brisby@vgregion.se

En 64 år gammal kvinna som har fått allt mer besvär med domningar, fumlighet och viss smärta strålande ut i händerna, framför allt i höger hand, har sökt på sin VC. Distriktsläkaren beställde en MR av halsryggen och fann en hel del degenerativa förändringar i flera nivåer varför patienten nu remitterats till sjukhuset och är idag bokad på din mottagning.

a) Vad vill du komplettera anamnesen med?(2p)
Tidsförlopp. *Besvär från nedre extremiteter (i form av ostadighet, svaghet, gånghjälpmedel, gångsträcka, falltendens). Utförligare anamnes avseende övre extremiter - tappar saker, svårt att knappa knappar el. liknande, upplevd motorisk svaghet. Smärtanamnes. Miktions-/avföringsbesvär. Andra neurologiska eller allmänna symtom. Tidigare/pågående sjukdom/-ar av relevans Rättning: 2p - Tidsförlopp krav för full pott, varje av de understrukna 0,5 p (dvs om fyra av dessa är med inkl tidsförlopp =* ***Totalt 2 p****)*

b) Vad bör du undersöka vid status? (2p)
Fullständigt ***neurologisk status*** *övre extremiteter och* ***nedre extremiteter*** *(reflexer, sensibilitet, motorik, klonus, Hoffmans test,*
Babinski). Balans. Kranialnervsstatus (grovt). Perifera nerventrapment-tester (Tinells tecken, Phalens test). Om symtom ang. avföring/miktion- per rectum u.s. Rättning: 2 p – 4 av dessa - Krav för full poäng neurologstatus innefattande nedre extremiteter och beskrivning av vad som ingår- reflexer, sensibilitet, motorik, test av CNS påverkan) – om detta ej är med max 1 p. ***Totalt 2p***

c) Vilka differentialdiagnoser bör du ha i åtanke? Nämn minst tre. (2p)
Cervikal spinal stenos, perifer nerventrapment(vanligast medianuskompression), neurologisk sjukdom(MS,ALS), cerebral process(normaltryckshydrocephalus , hjärntumör). Rättning: 3 av dessa fyra rätt (endast en diagnos inom resp grupp kan ge poäng)– ***Totalt 2p***

d) Du kan inte komma åt radiologens bedömning men kan se MR-bilderna. Vad visar denna sagitella MR-bild? Beskriv vilka nivåer som uppvisar patologi som kan ge patienten de beskrivna symtomen samt hur du utifrån denna bild skulle benämna patologin. (2p)
Degenerativa förändringar i multipla nivåer som ger upphov till förträngning i flera nivåer (C3-4, C4-5, C5-6, möjligen även C6-7). Central spinal stenos med ryggmärgspåverkan; tydlig signalökning i medulla i ffa C3-4 nivå samt C5-6 nivå. Rättning:Beskrivning: 1p – central stenos/degenerativa förändringar med ryggmärgspåverkan. Nivåer C3- C6 1p p (ej avdrag för C3-C7)- ***Totalt 2 p***

e) Hur vill du handlägga patienten om du vid status finner tydligt påverkat neurologstatus och vilken information ger du henne angående möjligheter att få symtomen att gå tillbaka? Hur bråttom är det att behandla? (2p)
Remiss till ryggkirurgisk enhet för ställningstagande till kirurgisk behandling. Kirurgisk behandling görs ffa för att förhindra progress, ej säkert att de besvär hon har avseende domning/svaghet/ev. ostadighet kommer att förbättras. Om snabbt uppkomna besvär (dagar-veckor)- snabb försämring (veckor- ngn månad)- eller kraftig neurologisk påverkan ; skyndsam handläggning- dvs op inom 1-6 v. Om

besvären uppkommit långsamt/ökat under längre tid (månader/år) och måttliga besvär - bedömning/op inom ca 3 mån. Rättning: Remiss till ryggkirurg 0,5 p, förhindra progress 0,5 p, tidsförlopp diskuteras med skyndsam handläggning om snabbt förlopp 1 (inget poäng om ej tidsförlopp diskuteras och enbart tid anges)- ***Totalt 2 p***

3. 5 p olof.wolf@akademiska.se

Frisk icke-rökande 45-årig man faller ned 4 m från tak och inkommer med skada enligt bifogade bilder. Patienten har distala pulsar, god känsel och bevarad motorik men är naturligtvis hämmad av smärtan.

Du är jour med ansvar för både akut och operationsavdelningen.

a) Beskriv utförligt i punktform vad som ingår i din handläggning på akutmottagningen (2p)?
Smärtlindring, distalstatus (före/efter reponering), fotodokumentation, grovrengöring, steril omläggning, eventuell grovreponering, gipsskena, antibiotika, tetanusprofylax, röntgen. (8 av 10 för 2p, 0,25/ rätt svar)

b) Hur klassificerar du frakturen enligt Gustilo-Anderson, motivera ditt val (1p)?
Högenergiskador är alltid grad 3 (1p). Denna har bra täckning och är en 3A, kan bli en grad 3B efter debridering.

c) Hur ser dina primära plan ut på operation? Beskriv detaljerat vad du gör (2p)?
Sårrevision: förlänga såret, excidera död vävnad, ta bort benbitar utan mjukdelsförankring. Frikostig spolning. Ev kontakt med plastikkirurg. Extern fixation (alt spik/platta om mjukdelarna tillåter.) 0,5 p för enbart sårrevision, 0,5 p ytterligare om beskrivning, 1 p för frakturbehandling relaterat till mjukdelar.

4. 5 p Johan.Scheer@regionostergotland.se

38-årig säljare i butik. Frisk för övrigt. På fritiden cyklat omkull med sin mountainbike och slagit i sin vänstra axel.
Utifrån det kunskapsläge som finns nu avseende klavikelfrakturer (både randomiserade studier och rekommendationer):

a) Vilka absoluta/ mycket starka indikationer finns för att välja operativ behandling (2p)?
Kärlskada, nervskada, öppen fraktur och floating shoulder.(2p)

b) De flesta patienter saknar absoluta indikationer för operativ behandling. På gruppnivå; vilka huvudskillnader finns mellan operativ och icke-operativ behandling avseende **diafysära** klavikelfrakturer (3p)?
Non-union 10-15% med icke operativ behandling, mycket låg med operativ (0-1%). Bättre funktion mätt med PROM under de första tre månaderna. Samma slutfunktion (PROM), Infektionsfrekvens 0-8% med operation (troligen 5-8%).(3p)

5. 5 p johan.scheer@regionostergotland.se

45-årig kvinna halkar på en isfläck och tar emot sig med höger hand. Skadan är sluten.

a) Utifrån slätröntgenbilderna, Vilka anatomiska strukturer är skadade? 3 p
Mejselfraktur caput radii, coronoidfraktur (troligen grad 2), samt collateralligamentskada (LCL trasigt, troligen MCL också, men den kan hänga på coronoidbiten). 3p

b) Har skadan något sammanfattande namn? 2 p
Terrible triad (Triadskada) 2p

6. 5 p magnus.karlsson@med.lu.se

Frakturer genom dens axis är vanligt förekommande, inte minst hos den åldrade patienten. Vanligen klassificeras dessa enligt Anderson och D´Alonzos, en klassificering som är viktig att känna till då den styr behandlingen.

Beskriv utseendet av de olika typerna som ingår i denna klassificering samt mycket översiktligt den vanligaste behandling vid de olika typerna.
Svar:
Typ I – fraktur genom toppen av dens axis, icke kirurgisk behandling (ingen behandling eller halskrage okey, bara skriva kirurgi är fel)
Typ II – fraktur genom basen av dens axis, den typ där man kan diskutera behandling med kirurgi, fast halskrage/ haloväst (alla rätt)
Typ III – fraktur genom basen av dens axis med frakturutlöpare ner i kotkroppen, i regel icke kirurgisk behandling (fast halskrage eller haloväst rätt, enbart kirurgi är fel)
Rätt klassfikation 3p, Rätt Behandling 2p

7. 5 p magnus.karlsson@med.lu.se

a) Vad betyder spondylolistes? 1 p
Kotglidning 1p

b) Förklara skillnaderna mellan begreppen retro- and anterospondylolistes. 2 p
Vid retrospondyl-olistes ligger den kraniella kotan bakåtgliden i förhållande till den kaudala och vid anterosondyl-olistes ligger den kraniella kotan ligger framåtgliden i förhållande till den kaudala 1p

c) Redogör orsaken till dysplastisk, istmisk och degenerativ spondylolisthes. 2 p
Dysplastisk – orsakas av bristande utveckling av facettlederna, något som leder till glidning av kotkroppen 1p
Istmisk – orsakas av en stressfraktur i pars interarticularis, något som leder till glidning av kotkroppen 1p
Degenerativ – orsakas av degenerativt orsakad intersegmentell instabilitet, något som leder till glidning av kotkroppen. 1 p

8. 5 p birgitta.lagerqvist@regionhalland.se

Flera primärjourer misstolkar en gammal människas symtom med smärta i knäet efter ett mindre falltrauma. Efter flera månader med tilltagande smärta, kraftig försämrad gångförmåga och tilltagande benförkortning så röntgas äntligen höftleden. Man ser då en kraftigt dislokerad cervikal fraktur av äldre datum och begynnande benförluster i acetabulum. Utredning och behandling har alltså fördröjts och patienten har drabbats av en undvikbar allvarlig vårdskada.

a) Vad kallas den regel som leder till skyldighet att utreda och anmäla en dylik händelse till sjukvårdens granskande myndighet? (1p)
Lex Maria. Anmälan enligt lex Maria är ett lagkrav(Patientsäkerhetslagen 2010:659, 3 kap, 5) då allvarlig vårdskada eller risk för allvarlig vårdskada uppkommit. Detta efter en händelse på Maria sjukhus i Stockholm 1937. Fyra patienter avled på grund av svår njursvikt efter att flaskor med lokalbedövningsmedel blandats samman med kvicksilveroxicyanid som då användes för desinfektion. Flera felhändelser i olika steg kunde konstateras vid utredningen som gjordes av dåvarande Medicinalstyrelse. Bland annat hade en sjuksköterskestudent fått uppdraget att ta hand om apoteksförsändelsen utan övervakning eller handledning. (1p)

b) Till vilken myndighet anmäler man enligt ovan? (1p)
IVO (Inspektionen för vård och omsorg) (1p)

c) Vad är syftet med anmälan? (1p)
Att skapa ett lärande och att genom förbättringsarbete som följs upp förhindra att en liknande händelse sker igen. (1p)

d) Patienten kan ansöka om ekonomisk ersättning för den undvikbara vårdskadan. Till vilken instans görs en sådan ansökan? (1p)
LÖF (Landstingens ömsesidiga försäkringsbolag) (1p)

e) Vilken instans beslutar om ärenden gällande yrkesverksammas legitimation, förskrivningsrätt mm? (1p)
HSAN (Hälso- och sjukvårdens ansvarsnämnd) (1p)

9. 5 p emil.kilander@rjl.se

Du träffar en 30-årig kvinna som upplever sig ha stora besvär med hallux valgus på höger fot. Hon har besvär med värk medialt om första metatarsalhuvudet när hon har skor på sig. Hon upplever inte andra besvär i framfoten. Du lyssnar på henne,

utför fotstatus och tittar på hennes röntgenbild (se ovan). Ni kommer överens om operativ behandling.

a) Är detta ett operationsfall för en ST-läkare som precis haft sin fotplacering? Vilken operation är lämplig? (2p)
Ja. Målet är att man under sin ST ska lära sig att operera enkla fall av hallux valgus. Chevronosteotomi är det som rekommenderas. Vid problem med skav mellan första och andra tån är tillägg av sk akin-osteotomi lämpligt i detta fall. 2p

Din nästa patient på mottagningen brukar gå en mil med sin hund varje dag. Hon har haft problem med framfötterna under många år men nu är det värre. Hon har sista åren mest gått i rymliga gummistövlar. Problemet är nu att dessa spricker på insidan av stortåns grundled. Hon måste köpa nya stövlar var tredje månad. Däremot har hon inte någon djup ledsmärta. Hon vill få sina stortår opererade.

b) Vilka typer av osseösa operativa korrektionsalternativ har du vid uttalad hallux valgus? Nämn 4 olika. (3p)
4 av nedanstående alternativ för full poäng. 3p
Closing wedge osteotomi medialt i stortåns grundphalang (Akin). Används som tillägg till vanlig chevron eller alt 2-3 nedan.
Diafysär ostetomi (scarf eller offset-V). Dessa förskjuts inte bara lateralt utan vinklas även lateralt i osteotomin för att ge mer korrektion än vanlig chevron.
Proximal osteotomi. Ger initialt kraftig korrektion men med mer oförutsägbart slutresultat än mer distala ingrepp.
TMT-1 artrodes (Lapidus). Nästan alltid i kombination med distalt mjukdels och/eller benigt ingrepp.
Artrodes i mtp-led 1. Detta ställer stortån i önskat läge och minskar faktiskt im-vinkeln. Används främst vid RA och som räddningsalternativ. Kan även användas till äldre personer vid kraftiga felställningar.

10. 4 p ann.charlott.soderpalm@orthocenter.se

Följande patienter med femurdiafysfraktur kommer in till akutmottagningen. Inget av barnen har någon annan skada eller uppenbara blåmärken, ej heller blåa ögonvitor, och är i övrigt friska.

Fall 1: 6 veckor gammal bebis med femurdiafysfraktur, pappan uppger att barnet sprattlat till på skötbordet när han höll i benet och det knäppte till.

Fall 2: 6 månader gammalt barn med femurdiafysfraktur, ramlat från skötbordet med benet mot en hård kant, mamman var utanför badrummet för att hämta en ren handduk.

Fall 3: 6 månader gammalt barn med femurdiafysfraktur, mamman halkat i trappan, tappat barnet och ramlat över det. Pappan och mormor som var med gick före nedfört trappan men hann inte vända sig om och hejda fallet.

Fall 4: 2-årig pojke med femurdiafysfraktur. Enligt pappan som var med, sprang pojken runt på gräsmattan och ramlade plötsligt och skrek. Kunde ej röra benet därefter.

Vad gör du förutom att behandla frakturerna och eventuellt initiera medicinsk utredning?

Välj 1, 2 eller 3 dessa alternativ för respektive fall:

A - lägger in barnet för behandling
B - anmäler till socialtjänsten
C - inleder utredning avseende barnmisshandel

Svar:

Fall 1: A, B, C	*1p*
Fall 2: A, B, C	*1p*
Fall 3: A	*1p*
Fall 4: A	*1p*

11. 4 p emil.kilander@rjl.se

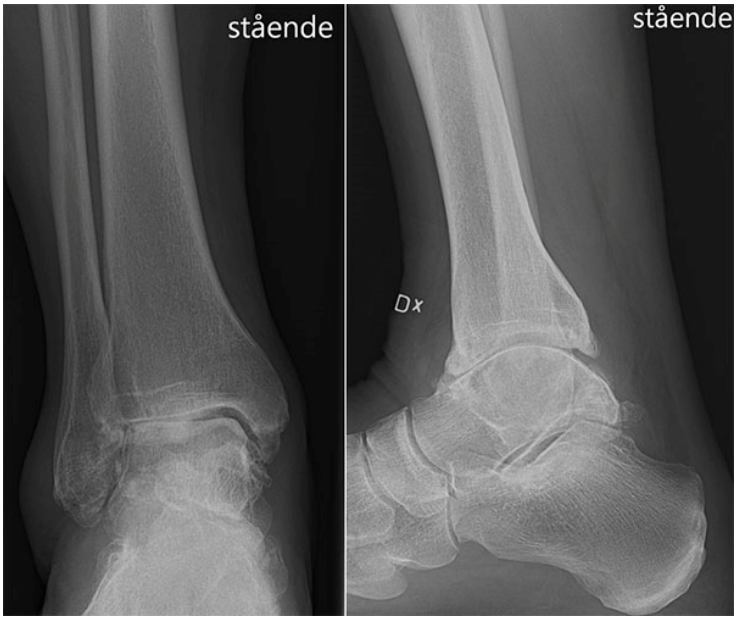

På din mottagning träffar du en patient med grav fotledsartros. Han är påläst via internet och vill nu bli opererad med en fotledsprotes. Han har svåra problem med

smärtor i såväl vila som vid belastning och har provat tillgängliga icke kirurgiska åtgärder. Röntgen, se bilder.

a) Etiologin för fotledsartros skiljer sig från t.ex. knä-och höftartros. Hos drygt 70% av patienterna är trauma orsaken till artrosutveckling i fotleden. Nämn tre olika typskador som kan ge upphov till posttraumatisk artros i fotleden. (2p)

1. *malleolfrakturer (fotledsfrakturer),*
2. *distala tibiafrakturer typ pilon,*
3. *ligamentära skador i fotleden*
4. *osteochondrala skador*

(ligamentära skador måste vara med för att få full poäng) 2p

b) Du råder patienten till operation med en fotledsartrodes. Varför är i nuläget inte nödvändigtvis fotledsprotes förstahandsalternativ vid grav fotledsartros? Ange minst 2 huvudsakliga skäl till detta, vilka bland annat framkom i de studier som ledde fram till Ilka Kamrads avhandling om fotledsartros 2017. (2p)

Svar:

a)

1. *Kortare överlevnad än såväl höft- som knäprotes.*
2. *Sämre resultat vid sekundär kirurgi både för artrodes efter protes och revisionsprotes.*
3. *Vid isolerad fotledsartrodes har man ofta god funktion och tål större belastning vid fysisk aktivitet än vid fotledsprotes. 2p*

12. 4 p magnus.karlsson@med.lu.se

Inom de medicinska specialiteterna används ofta latinska begrepp.
Vilka tillstånd beskriver följande termer?

a) Karbunkel. 1 p

Större hudabscess som sträcker sig ner i subcutis 1p

b) Panaritium. 1 p

Djup infektion i fingrar eller hand 1p

c) Kondromatos. 1 p

Onormal bildning av brosk i synoviala leder, senskidor eller bursor 1p

d) Meningocele. 1 p

Ryggmärgsbråck där endast hjärnhinnorna prolaberar 1p

13. 3 p magnus.karlsson@med.lu.se

Inom de medicinska specialiteterna används ofta egennamn för att beskriva kliniska tester.

Nedan följer 2 olika ortopediska kliniska tester som beskrivs med egennamn. Vilken anatomisk lokalisation undersöks och vad är det man testar?

a) Barlows test
Lokal? Höfter
Vad utvärderas? Instabilitet i höften i nyföddhetsperioden. Bäcken stabiliseras med en hand medan man med den andra känner om caput är stabilt i antero-posterior riktning 1,5p

b) Phalens test
Lokal? Handled (carpaltunnel)
Vad utvärderas? Carpaltunnelsyndrom - flektera handled under en minut, provocerar då uppkommer typiska CTS besvär 1,5p

14. 3 p ann.charlott.soderpalm@orthocenter.se

Tonåring med sedan 2 veckor tillbaka tilltagande smärtor från fotled, som är svullen. Hög feber samt hög CRP och SR. Slätröntgen visar inget anmärkningsvärt.

a) Vad misstänker du? (1p)
Infektion, artrit eller osteomyelit *1p*

Man utför artroskopisk spolning av fotleden och finner grumlig vätska, tar vävnadsodling och sätter in intravenös antibiotika. Odling visar växt av Staphyloccocus Aureus och adekvat antibiotika är insatt. Trots upprepade spolningar, som nu inte visar någon grumlig vätska eller pus, fortsatt ont och svullen samt feber och högt CRP. En magnetkamera undersökning utförs, var god se bild, som visar subperiostalt ödem/abscess och tecken på infektion i benet.

b) Vad gör du nu? (1p)
Dränerar subperiostalt och borrar upp metafysen. *1p*

c) Hur kan man förklara sjukdomsförloppet, med avseende på spridningen? (1p)
Bakterier har spridit sig hematogent och "anhopats" metafysärt, där blodcirkulationen är långsammare. Fysen (tillväxtzonen) utgör barriär mot direkt spridning intraartikulärt och genombrott till led sker i denna ålder bara i de leder där kapseln går förbi fys upp metafysärt, då infektionshärden bryter igenom periostalt. I detta fall således osteomyelit med sekundär artrit. *1p*

15. 3 p tiderius@bredband.net

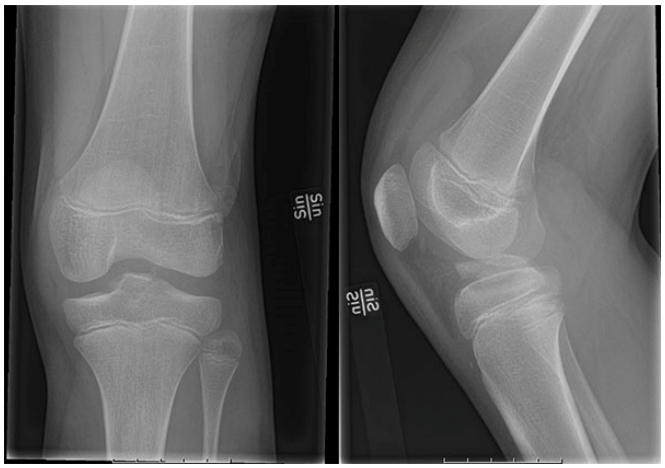

11-årig pojke med trauma mot vänster knä vid fotbollsspel. Du finner att knät är svullet och beställer röntgen.

a) Diagnos? (1p)
Eminentiafraktur 1p

b) Behandling? (2p)
Behandling: Öppen alternativt artroskopisk kirurgi med reposition och fixation. Antingen med utdragssutur eller stiftning. Postop gips/orthos i cirka 4 veckor. Full belastning. Mobilisering via sjukgymnast. 2p

16. 3 p anne.l.garland@gmail.com

a) Redogör för potentiella ortopediska biverkningar av fluorokinoloner. (1p)
Tendinopati och senruptur 1p

b) Ge exempel på komorbiditet som ökar risken för biverkningar. (1p)
Nedsatt njurfunktion 1p

c) Ge exempel på en vanlig potentiell läkemedelskombination som ökar risken för biverkningar. (1p)
Tillägg av corticosteroider ökar risken för senrupturer ytterligare 1p

17. 3 p Anne.l.garland@gmail.com

Du är ortopedjour när Göta, 78 år, kommer till akuten med ont i handleden efter att ha trillat i badrummet på morgonen. Du konstaterar snabbt en ordentligt svullen handled och av allt att döma en rejält dorsalbockad distal radiusfraktur. Göta säger sig inte ha ngn känsel i fingrarna. Det har gått flera timmar sedan hon ramlade.

a) Hur kan du testa graden av känsel i fingrarna för att bedöma grad av känselbortfall? (1p)
Tvåpunktsdiskrimination ger en indikation på hur allvarlig graden av nervpåverkan är. Om helt upphävd är påverkan allvarlig. 1p

Du beslutar skicka henne till röntgen och får dina misstankar bekräftade. Hon har en kraftig dorsalbockning i en annars radiologiskt okomplicerad fraktur.

b) Vad borde du väl egentligen ha gjort som omedelbar åtgärd innan röntgen, men gör nu? Motivera varför. (1p)
Reponerar och gipsar. För att minska den akuta påverkan på medianusnerven som föreligger, hålla läget och minska smärtan. 1p

Fyra veckor senare kommer Göta till mottagningen. Frakturen har behandlats konservativt eftersom den inte hade någon intraartikulär komponent och ett gott och stabilt läge. Göta berättar att känseln kommit tillbaka nästan helt men att hon sista veckan haft intensivt ont över dorsala delen av distala radius, hon pekar på Listers tuberkel. Dessutom sved det till ännu mer igår kväll när hon skulle försöka dra på sig ett par vinterstövlar. Nu kan hon inte riktigt öppna tumgreppet ordentligt.

c) Vilken komplikation har inträffat? Ange närmare lokalisation. (1p)
Ruptur av extensor pollicis longus-senan (EPL) i sitt senfack, i nivå med frakturen (både rätt sena och nivå ska vara med för poäng 1p

18. 3 p ann.charlott.soderpalm@orthocenter.se

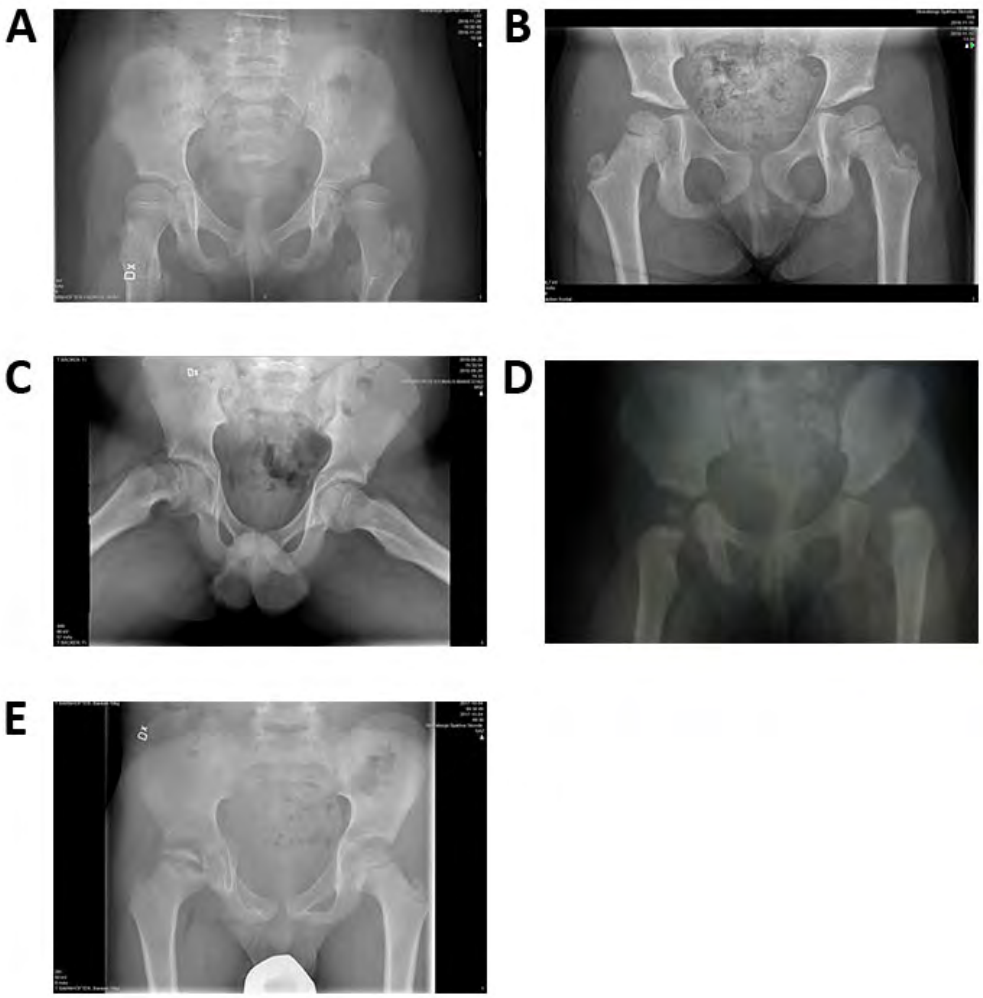

Para ihop bild med rätt diagnos samt ange behandlingsprincip och målsättning med behandling för respektive tillstånd.

1. Coxitis simplex
2. Coxa plana/ Mb Perthes
3. Cerebral pares
4. Fyseolys caput femoris
5. Sent upptäckt höftledsluxation

Svar:

A. *Cerebral pares: rtg bild, bevara rörlighet och undvika lateralisering*
B. *Coxitis simplex: normal rtg bild - avlasta och expektans*
C. *Fyseolys caput femoris: rtg bild, fixera för att undvika fortsatt glidning av epifysen*
D. *Sent upptäckt höftledsluxation: rtg bild, reponera slutet eller öppet*
E. *Coxa plana/Mb Perthes: rtg bild, bevara rörlighet och en kongruent led (undvika lateralisering) 3p för alla rätt. Annars 0,5p/rätt svar.*

19. 3 p anne.l.garland@gmail.com

Kvinna 46 år som opereras med omvänd hybridprotes. Utvecklar under det postoperativa året rörelserelaterade ljumsksmärtor och sedan belastningssmärtor. Cupen revideras efter 3 år på grund av lossning.

a) Mot bakgrund av cupens placering skulle man i första hand ha förväntat sig en annan tidig komplikation. Vilken? (1p)
Cupen är brant placerad (knappt 60 graders inklination) vilket ökar risken för luxation. I det aktuella fallet hade patienten dock inga sådana besvär.

b) Vad kan ha bidragit till patientens ljumsksmärta? (1p)
Cupen sticker ut utanför acetabularkanten framtill vilket kan ge ljumsksmärta sannolikt orsak av impingement mot iliopsoassenan. Dessutom har en del av cementen hamnat framtill på ledskålen vilket kan förstärka denna effekt.

c) På vilket sätt kan cupens placering ha ökat risken för lossning. (1p)
Det branta cupläget innebär en asymmetrisk belastning av laterala hörnet av ledskålen som i detta fall också har en dålig bentäckning upptill lateralt. (Max 3p)

20. 2 p anne.l.garland@gmail.com

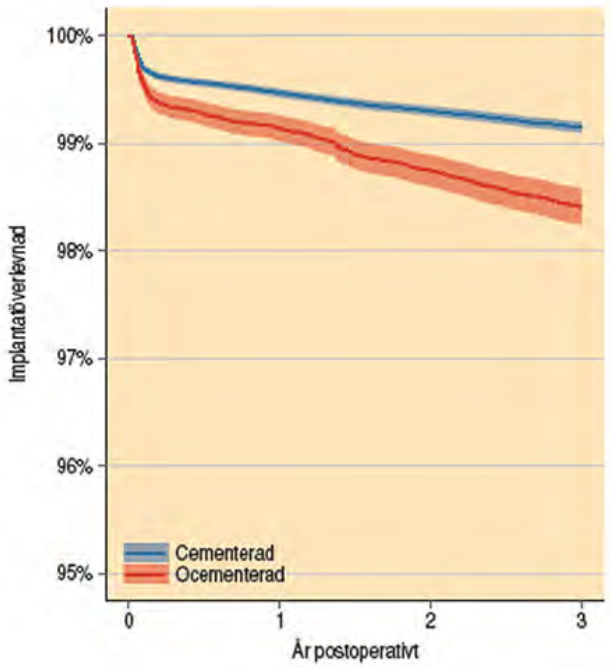

Diagram från Svenska höftprotesregistrets årsrapport 2017 som visar kumulativ protesöverlevnad baserat på utfallet 'revision på grund av lossning' upp till 3 år efter primäroperation. Helt cementerade och helt ocementerade proteser jämförs här. 138 490 cementerade och 24 548 ocementerade proteser ingår vid start (tid=0).

a) Vad anger den skuggade ytan och hur skall denna information tolkas? (1p)
Den skuggade ytan anger i varje punkt på linjen medelvärdets 95-procentiga konfidensintervall. Detta innebär att medelvärdet för populationen ligger vid varje tidpunkt inom detta intervall med 95 procents säkerhet. 1p

b) Varför är den skuggade ytan bredare vid användning av ocementerad fixation? (1p)
Den skuggade ytan är bredare vid användning av helt ocementerad protes eftersom antalet observationer är färre än för cementerad fixation. 1p

21. 2 p andreas.stark@ds.se

Ca 15% av alla patienter med primär total knäplastik blir inte nöjda trots att komponenterna är korrekt placerade. Redogör för möjliga orsaker.

I denna patientgrupp föreligger en ökad mängd diagnoser med preoperativ depression och ångest varför psykosociala faktorer tycks spela en viss roll. Detta understrykes ytterligare av det att många av dessa missnöjda patienter inte upplever en ökad grad av smärta (Abdulemir A et al J Arthroplasty 2017) För stora förväntningar. 2p

22. 2 p asle.hesla@karolinska.se

En 23 årig fotbollsspelare söker dig för smärta medialt i höger knä sedan ett vridvåld för 4 veckor sedan. Du beställer röntgen av höger knä för att utesluta skelettskada. Röntgen visar ingen skelettskada, men i överkant av bilden finns en intramedullär förändring som är ofullständigt avbildad. En kompletterande röntgen av distala femur har därför utförts (fig1).

a) Vilken är diagnosen? (1p)
Enkondrom

b) Vilken behandling föreslår du? (1p)
Ingen

23. 2 p asle.hesla@karolinska.se

En tidigare frisk, fotbollsspelande, 15 årig pojke har remitterats till dig med 2 månaders anamnes på värk i vänster knä. Knästatus är u.a. förutom att han ömmar kraftigt över tuberositas tibia. Du misstänker Osgood –Schlatters sjukdom och beställer röntgen och magnetkameraundersökning av vänster knä (Se bilder ovan.)

a) Vilken är den troligaste diagnosen? (1p)
Osteosarkom *1p*

b) Hur går du vidare? (1p)
Remiss till sarkomcentrum *1p*

24. 2 p tiderius@bredband.net

Röntgen av fot, 13-årig flicka utan trauma.

a) Diagnos?
Calcaneonavikulär coalitio *0,5p*

b) Vanligaste symtomet?
Belastningssmärta *0,5p*

c) Kliniska fynd vid undersökning?
Nedsatt subtalär rörlighet, ömhet över coalition *0,5p*

d) Behandling?
Inlägg, kirurgisk excision *0,5p*

25. 1 p andreas.stark@ds.se

Många av våra patienter som planeras för proteskirurgi i höft eller knäled är obesa och/eller har diabetes. Vilket av nedanstående påståenden stämmer bäst överens med det vetenskapliga evidensläget?

A. Diabetes (även välinställd) ökar komplikationsrisken.
B. Diabetes (även välinställd) ökar inte komplikationsrisken.
C. Fetma ökar komplikationsrisken.
D. Fetma ökar inte komplikationsrisken.
E. Kombination av diabetes (även välinställd) och fetma ökar komplikationsrisken
F. Inget av ovanstående.

E (Lenguerrand et al Acta 2018). *1p*

26. 1 p

anne.l.garland@gmail.com

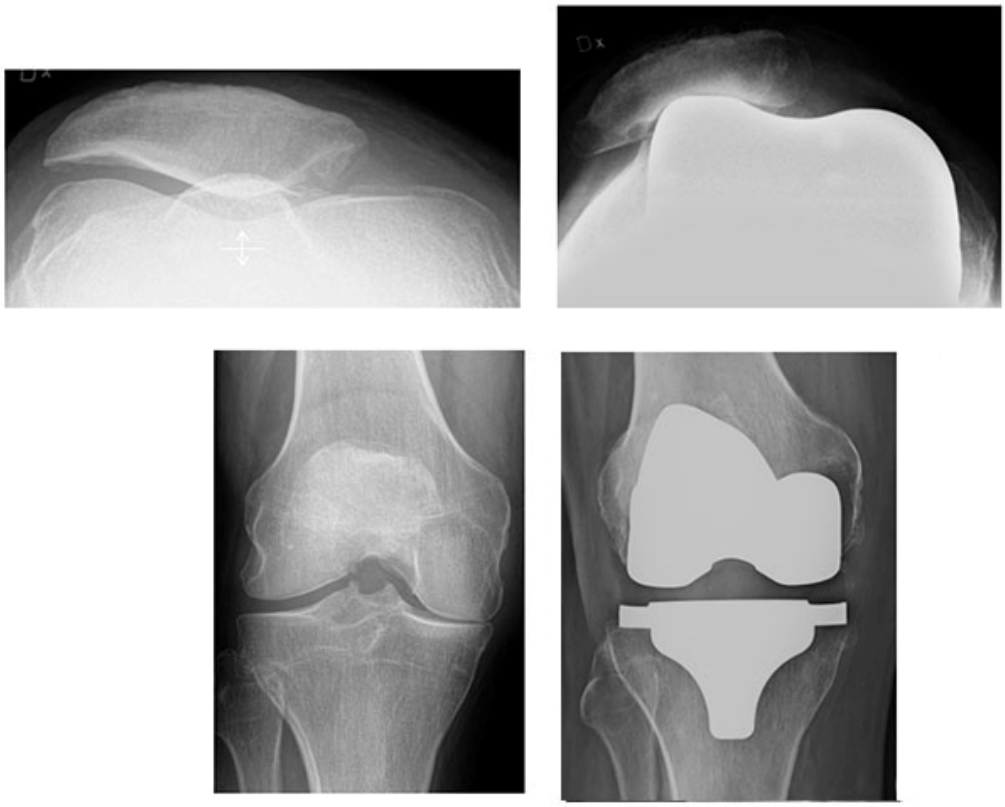

70 årig man med medial högersidig gonartros och lätt hypertoni. Opereras med knäprotes men har kvarstående besvär med instabilitet. Faller av och till då knäleden viker sig. Röntgen visar hö knäled cirka 2 år före och 3 år efter operation. Vad är troligaste orsaken till att patienten faller?

Patellarluxation sannolikt orsakad av att tibia och eller femurkomponenten inte har placerats med tillräcklig utåtrotation. 1p