Svensk Ortopedisk Förening
Swedish Orthopaedic Association

Svensk Ortopedisk Förenings examen, skriftliga delen 2020-03-13

Frågor och svar

Ortopedexamens skriftliga del kommer att ske i en skrivningsmodul i lärplattformen PingPong. Den nås via internet med en vanlig webbläsare (http://pingpong.ki.se). De som anmält sig kommer att få en särskild inloggningskod redan några veckor innan ortopedexamen. Examinanden ska då kontrollera att inloggningen fungerar och även provskriva någon/några frågor, gärna/helst på den dator (obs! ej privat dator) som ska användas vid skrivningstillfället.

Skrivningstidpunkt kl 09:00 – 13:00, fredag 13 mars 2020

Maximalt antal poäng: 100 poäng

Den teoretiska delen av 2020 års ortopedexamen består av 22 frågor.

Inga hjälpmedel är tillåtna. Det innebär att mobiltelefoner, surfplattor och/eller liknande ska vara inlämnade och avstängda alt i tyst läge. De ska förvaltas av skrivningsvakt. Skrivningsvakten är lämpligen positionerad bakom examinanderna. Användning av andra hemsidor eller internetresurser än den som är aktuell för skrivningen dvs pingpong, är förbjudet. Det åligger varje deltagande klinik att möjliggöra loggning av internet på de datorer som används. Stickprov med loggning av respektive dator, för att kontrollera om otillåten surfning ägt rum, kommer att ske direkt efter avslutad skrivning. Påvisas sådan surfning underkänns skrivningen.

Skrivningen, som består av olika frågetyper (essä, kortsvar etc), rättas och bedöms av examinationsgruppen utan kännedom om Ditt namn.

Den skriftliga delen av examen fullgörs på din hemort under ledning och kontroll av Din verksamhetschef eller den vederbörande utser, t.ex. studierektor.

1. 10 p Du är dagens akutoperatör och har tre diafysära frakturer som av olika skäl skall plattfixeras.

a)
Enkel diafysär snedfraktur

b)
Enkel diafysär tvärfraktur

c)
Komminut diafysär fraktur

Beskriv för var och en av frakturerna, a-c, hur du gör din osteosyntes.
Du har småfragmentslådan med 3,5mm LCP-platta till din hjälp.
Begrepp som du skall beskriva för varje fraktur är:

- Hur du utför eventuell kompression (förklara tekniken)
- Hur du använder skruvar och platta (Böja? Vilka borrar? Vilka skruvar?)
- Vilken stabilitet du strävar efter
- Vilken läkning du väntar dig

(*1p för kompressionsmetod, 1p platta/skruvanvändning, 1 p stabilitet och läkning för varje fraktur)*

Svar:
a)

- Kompression med sk lagscrew. Överborrar med 3,5 mm borr närmaste kortikalis. Sedan 2,5mm borr, ev försänkning. Komprimera frakturen med kortikalisskruv. Kan gå igenom plattan beroende på frakturriktning. 1p
- Skydda med LCP-platta med 3 bikortikala skruvar på varje sida om fraktur. Funkar med vilka skruvar som helst om plattan ligger an. 1p
- Absolut stabilitet med direkt läkning utan kallus. Låsskruvar behöves egentligen inte. 1p

b)

- Lagscrew går inte. Använd plattan, överböj för att få kompression på bortre kortikalis också. Fäst plattan och använd sedan 1-2 excentriskt positionerade skruvar för successiv kompression längs plattan. 1p
- Överböjd platta enligt ovan. Fixera med totalt 3 skruvar på varje sida. 1p
- Absolut stabilitet med direkt läkning utan kallus. 1p

c)

- Kompression går inte att utföra. Överbroande platta. 1p
- Plattan behöver ev justeras för att grovt följa anatomin. Få till alignement, rotation och längd. Rör inte komminuta området. Fixera med totalt 3 skruvar på varje sida. 1p
- Relativ stabilitet med indirekt läkning med kallus. 1p

d) Du har nu använt dig av 2 av AOs 4 principer för frakturfixation – reposition och stabilitet – men vilka är de sista 2 principerna? *1p*
Svar:
d)

- Bevara blodförsörjning till ben och mjukdelar
- Tidig och säker mobilisering av skadad kroppsdel och hela patienten 1p

2. 10 p Du träffar en 68-årig man med besvär från höger ljumske och lår sedan 10 år. Vid bedömning har han begränsad rörlighet i höftled, upphävd inåtrotation, rörelseutlöst smärta, nedsatt gångförmåga och hälta. Tidigare har han deltagit i artrosskola och individuell fysioterapeutisk behandling. Han använder dagligen NSAID-preparat och oxikodon. Med antihypertensivt läkemedel har han ett välreglerat blodtryck och han är i övrigt frisk. Han är remitterad till dig för bedömning avseende höftproteskirurgi

a) Granska röntgenbilderna och beskriv tre radiologiska fynd som bekräftar diagnosen höftartros *2p*
Svar: Sänkt ledspalt, subkondral skleros, osteofyter

b) Vilka för- och nackdelar finns med de (i Sverige) två vanligast förekommande kirurgiska snitten vid höftproteskirurgi? *2p*
Svar: Rimlig uppräkning hälta/mediusinsufficiens, luxation, risk ischiasskada

Patienten och du är överens om att höftprotesoperation är ett bra alternativ och patienten opereras 10 veckor senare med cementerad total höftprotesoperation. Vårdprogrammet följer den på sjukhuset nyligen införda vårdprocessen ”ERAS” (enhanced recovery after surgery även kallat fast-track, rapid recovery, enhanced recovery).

c) Vilka huvudmoment i vårdprocessen definierar ERAS inom ledproteskirurgi? *1p*
Svar: Inläggning operationsdagen, Ultratidig mobilisering (inom 6 timmar postoperativt), Funktionella utskrivningskriterier

Patienten röntgas dagen efter operationen. Han är välmående under vårdtiden, smärtlindringen välfungerade, snabb mobilisering och han skrivs ut 2 dagar efter operationen.

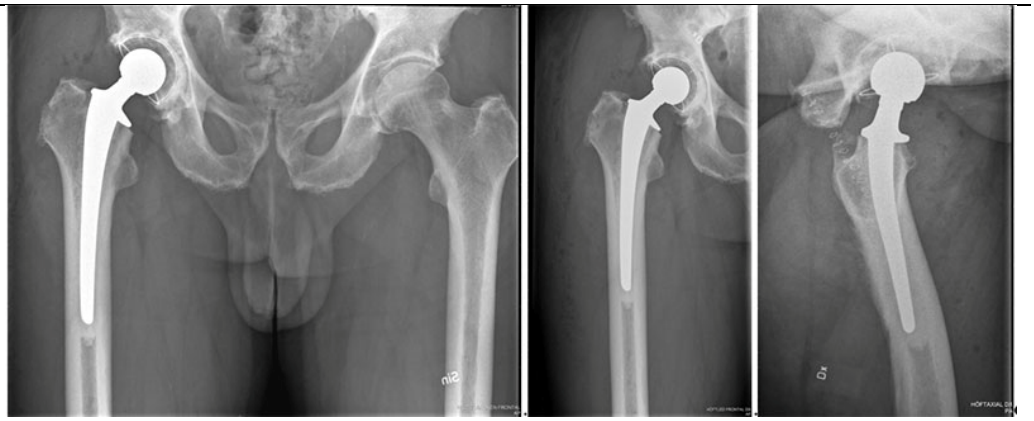

d) Granska de postoperativa bilderna kritiskt och identifiera 3 fynd som tyder på bristfällig teknik och/eller preoperativ planering. *2p*

Svar:

- *Ej återställd off-set*
- *Bristfällig cementering stam*
- *Bristfällig cementering cup (medial radiolucent zon)*
- *Brant cup*
- *Stammen står med spetsen mot bakre cortex*

Patienten återfick i stort sett normal höftfunktion och blev helt symptomfri inom 3 månader. Efter 2 år fick han ljumsk- och lårsmärta som var av annan karaktär än den han hade före operationen. Han sökte vid flera tillfällen och genomgick upprepade röntgenundersökningar av höften.

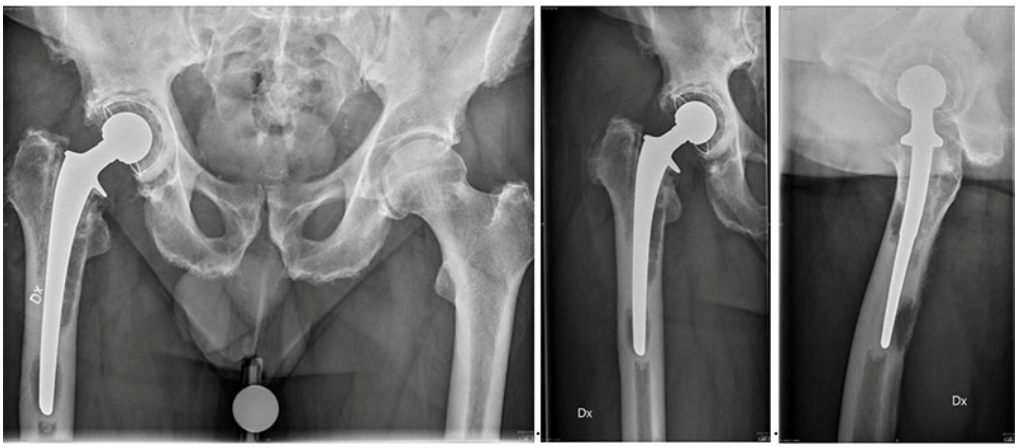

e) Beskriv minst 3 radiologiska förändringar du noterar vid kontroll 4 år efter operationen? *2p*

Svar:

- *Osteolys kring stammen*
- *Distal migration av stammen, sjunkning*
- *Radiolucent bred zon kring cup*
- *Proximal migration och rotation av cupen*

f) Vilken eller vilka utredningar skulle du föreslå nu? *1p*

Svar: Blodprovstagning (Hb, LPK, CRP, SR), Ledpunktion med cellanalys, odling, glukoskvot

3. 8 p Bilder A-D är från fyra olika patienter som sökt på akutmottagning. Samtliga patienter är i övrigt friska. För var och en av dessa fyra (a-d) bilder ska du: Beskriva frakturen och ge förslag på behandling.

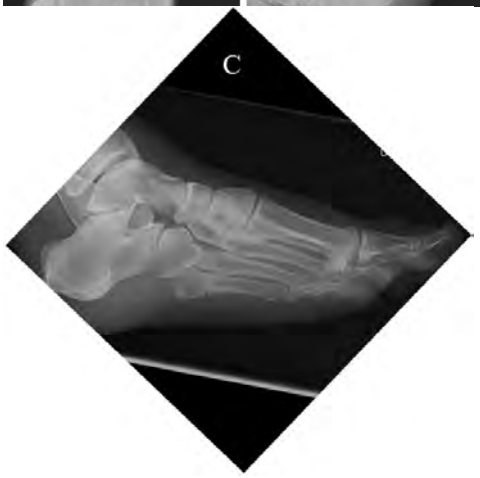

Svar:

a) *Till synes färsk fraktur genom tuberositas metatarsale 5. Liten dislokation. Behandlas på akutmottagning med elastisk linda och belastning. Ingen kontroll på ortopeden behövs. Rimligen ingen för foten belastande idrott innan ömheten minskat.*

b) *Metafysär odislocerad fraktur genom basen av metatarsale 5. Behandlas på akutmottagning med elastisk linda mot svullnad. Kryckor i smärtlindrande syfte och kryckor kan släppas när det inte gör ont att gå. Belastning tillåten. Rimligen ingen för foten belastande idrott innan ömheten minskat. Fraktur i detta rent metafyrära område beskrevs i och för sig som den ursprungliga Jonesfrakturen men i detta område är läkning oftast god.*

c) *Fraktur genom metatarsale 5 i övergången metafys-diafys. Det är i detta område som både stressfraktur och läkningsstörning är vanlig. I detta fall en icke färsk fraktur där viss kortikalisering av benändarna och lätt dislokation har skett. Läker därför inte utan operativ behandling. Intramedullär skruv eller vinkelstabil platta. Vid kortikaliserade benändar måste märgkanalen borras upp. I vissa fall kan man överväga om frakturändarna bör revideras och bentransplantation göras. Detta är bl a beroende på frakturens ålder och utseende.*

d) *Komminut diafysär fraktur genom metatarsale 5. Förkortning av benet och lyftning av ledhuvudet. Frakturen läker sannolikt, men ofta med mycket lång läkningstid. Risk för kvarvarande smärta i frakturområdet och viss risk för belastningsförkjutning med ökat tryck under 4:e metatarsalhuvudet. Operation bör övervägas. Säkrast är öppen reposition och fixation med liten vinkelstabil platta.*

4. 6 p En 40-årig man är förare i en personbil som frontalkrockat med en lastbil. Han handläggs enligt ATLS, bedöms tillräckligt stabil för att genomgå en trauma-DT.

A. Blod kring näsan, fri luftväg
B. Liksidiga andningsljud, Saturation 99%
C. BT 100/50, Puls 120
D. GCS 13/RLS 2
E. Inga öppna sår

DT visar inga kotpelarskador, inget i thorax eller buk. Mindre subduralhematom (1x3 cm) temporalt höger. Dessutom höftluxation med bakväggsskada höger och en femurdiafysfraktur vänster.

Utifrån patientens vitalparametrar (lätt sänkt medvetandegrad och hemodynamisk påverkan) spalta enkelt upp:
Timing och behandlingsalternativ för de (två) ortopediska skadorna

- i akutskedet inom 24 timmar. Motivera.
- senare än 24 timmar. Motivera

Svar:

- *Med hänsyn till hemodynamisk påverkan bör femurfrakturen stabiliseras skyndsamt, <12 timmar (helst snabbare). (1p)*
- *För att minska risken för avaskulär nekros av höger höft bör denna reponeras och hållas reponerad snarast möjligt (inom 2-4 timmar?) (1p)*
- *Hö höft bör hållas reponerad med ett sträck, akut plattfixation inte indicerat (komplex kirurgi som tar lång tid) (1p)*
- *Vä femur behandlas bäst med märgspik eller externfixation (1p). Det finns en del data som pekar på risk för försämring av hjärnskada om man märgspikar tidigt (1p), vilket kan tala för externfixation i akutskedet och en senare konvertering till märgspik (inom 2v) (1p*)

5. 6 p Till akutmottagningen kommer en 40-årig i övrigt frisk aktiv man som berättar att när han för 5 dagar spelade badminton och sprang efter en boll small det till bak över vaden. Han har kunnat gå sedan dess, men är svullen och han upplever att han haltar lätt. Du misstänker att han har ådragit sig en hälseneruptur.

a) Vilka tester gör du för att säkerställa din diagnos? Nämn minst 2 av dessa (testernas ”namn” och beskrivning av dem) *1p*

Svar:
Simmonds test; I bukläge med raka ben noterar man tonus av hälsena jämfört med andra sidan. Foten hänger i 90 grader i fotleden på skadade sidan medan den spontant ställer sig i ca 20 graders spets på friska sidan

……..

Thomsons test; I bukläge med raka ben klämmer man på vaden och kan konstatera att man får en rörelse av foten, dvs det finns kontinuitet mellan muskel och sena/senfäste. På den skadade sidan sker ingen rörelse i foten när man klämmer på vaden.

Matles test I bukläge med benen i 90 grader i knäleden, dvs underbenen pekandes rakt upp kan man bedöma tonus av hälsena på samma sätt som vid Simmonds test. För att få 1 poäng krävs 2 rätta svar, beskrivning räcker, namnet ej nödvändigt

b) Vad heter senan/muskeln som löper längs hälsenan, som inte sällan är hel i samband med hälsenerupturer, och som gör att man tex med ultraljud felaktigt kan bedöma skadan som partiell? *1p*

Svar: M plantaris, plantarissenan (båda svaren räknas som rätt svar)

c) Du konstaterar att din misstanke var korrekt och ska ta beslut om behandling för denna patient. Vad föreslår du? Förklara varför du föreslår just denna behandling. *1p*

Svar: Patienten ska behandlas kirurgiskt då han skadade sig för mer än 2 dygn sedan och han har trampat ner på foten under tiden efter skadan vilket medför mindre möjligheter för att senändarna ska mötas med icke operativ behandling, vilket medför stor risk för att senan läker med förlängning och dåligt resultat som följd. Patienten är fysiskt aktiv, det finns inga kontraindikationer för kirurgi.

På din mottagning samma vecka kommer en i övrigt frisk 55-årig man på remiss på grund av en MR-verifierad hälseneruptur, som han ådragit sig för 5 månader sedan. Han har sökt på vårdcentral flera gånger innan man till slut började misstänka en hälseneskada. Man skrev då remiss för MR och denna undersökning har han nu fått vänta på att få utförd. Patienten haltar och berättar att han inte längre kan springa och har svårt att gå i skogen då han inte längre kan lita på foten. Gemensamt kommer ni fram till att han skulle kunna vara hjälpt av kirurgi.

d) Beskriv vilken typ av kirurgi du planerar. *1p*

Svar: Rekonstruktion av hälsena då direkt sensutur inte är möjlig efter 5 månader

a) Rekonstruktion med fritt fasciagraft från gastrocnemiusfascian
b) Rekonstruktion med sliding graft av gastrocnemius
c) Rekonstruktion med hamstringsgraft
d) FHL-transferering i kombination med övriga

(Rekonstruktion måste vara med för att få poäng)

e) Du kontaktar din bakjour och efter detta samtal gör du en operationsanmälan. Vilken information ger du patienten angående operationen, den postoperativa regimen, konvalescensen och prognosen? *1p*

Svar: Du förklarar att man inte längre kan sy ihop senändarna utan att man måste med stor sannolikhet använda ett graft. Detta innebär 1) ett längre operationssår, stor del av vaden, 2) längre operationstid ca 1.5–2 timmar, 3) vårdplats, dvs

patienten ska informeras om att hen till största sannolikhet får stanna över natten på sjukhus/vårdenhet efter operationen, 4) kommer inte få stödja på gipset på minst 2 veckor, 5) längre gipstid och konvalescens 6) och större komplikationsrisk

f) Ge exempel på minst 3 komplikationer som du också informerar patenten om. *1p*

Svar: Komplikationer är sår ruptur, ytlig sårinfektion, djup sårinfektion med nekros av hälsena, förlängning av hälsena, DVT, lungemboli (det måste finnas någon direkt sen-relaterad komplikation, inte bara allmänna komplikationer som är följd till kirurgi UNS)

---

6. 6 p PRISS (Protesrelaterade Infektioner Ska Stoppas) -gruppen uppdaterade under 2018 sina rekommendationer för profylaktiskt antibiotikum vid elektiv knä- och höftprotesoperation.

a) Vilket är enligt rekommendationerna det optimala antibiotikumet? *1p*

Svar: Kloxacillin (Ekvacillin eller Cloxacillin) 1p

b) Vilken styrka, hur många doser och vilka tidsintervall mellan doserna är rekommenderat? *2p*

Svar: 2 gram. 3 doser. Första dosen ges 45 till 30 min innan operationsstart, Andra dosen ges 2 timmar efter den första (under förutsättning att BTF inte är fortsatt anlagt) och den tredje dosen efter ytterligare 4 timmar (dvs. 6 timmar efter den första dosen). 2p

c) Vidare har rekommendationen om val av antibiotikum, då patienten har uppvisat allergi mot förstahandsvalet reviderats i dokumentet. Vilka olika antibiotikum rekommenderar expertgruppen ska användas vid följande tre scenarion:

1. Patienten har haft enbart utslag, som varit begränsade och utan påtaglig klåda. *1p*
2. Patienten har haft utbredda kliande utslag och/eller angioödem. *1p*
3. Patienten har haft anafylaxi med luftvägssymtom och/eller blodtrycksfall, svimning. *1p*

Svar: 1. Kloxacillin 1p, 2. Cefotaxim 1p, 3. Klindamycin 1p

---

7. 5 p Sluten diafysär femurfraktur hos barn.
Diskutera lämplig behandling för ett barn i åldern 2 år, 7 år respektive 14 år. *5 p*

Svar:

- *2 år: TEN-spikning eller häftsträck (Bryant-sträck) under 4-5 veckor. Fördelar med TEN-spikning är tidig mobilisering och kort vårdtid. Nackdelarna är operation, ärr och extraktion av spikarna, vilket oftast behövs i denna åldersgrupp. 2p*
- *7 år: TEN-spikning 1p*
- *14 år: Om barnet är förhållandevis omoget och väger under 50 kg är sannolikt TEN-spikar det bästa alternativet. Om barnet väger över 50 kg bör man sätta en rigid märgspik (oftast adolescent spik). 2p*

---

8. 5 p Degenerativ spondylolisthes och isthmisk spondylolisthes är två vanliga tillstånd i ländryggen som har det gemensamt att en kota har glidit över en annan, men vad skiljer tillstånden åt? Ange för respektive tillstånd:

a) Vanligaste lokalisation för glidningen *1p*

Svar:

Isthmisk	***Degenerativ***
L5-S1	*L4-L5*

b) Ålder vid debut *1p*

Svar:

Isthmisk	***Degenerativ***
Utvecklas under barnaåren	*Utvecklas i medelåldern*

c) Förekomst av samtidig central spinalstenos *1p*

Svar:

Isthmisk	***Degenerativ***
Ovanligt	*vanligt*

d) Vid behov av operation på grund av nervkompression: skillnad i behov av fusion *1p*

Svar:

Isthmisk	***Degenerativ***
Vid operation krävs steloperation	*Vanligtvis enbart dekompression*

e) Genes till glidningen *1p*

Svar:

Isthmisk	***Degenerativ***
Lys eller defekt i pars interaticularis	*Diskdegeneration och arthros i facettleder*

9. 5 p

Man, 90 år gammal. Bor hemma med hemtjänst, gångare med rollator inne så väl som ute.
Tablettbehandlad hypertoni, annars medicinfri. Välfungerande höftprotes sedan 2013. Inkommer med ambulans efter fall över rollatorn med fraktur enligt bild. Inga tecken till proteslossning på röntgen.

a) Vad planerar du för kirurgisk åtgärd och när? *1p*
Svar: Överbroande platta inom 24 h. 1p

b) Beskriv kortfattat operationsmetoden och dess principer *3p*
Svar: Sluten reposition, överbroande osteosyntes 1p. Plattan bör vara minst 3 gånger längre än fraktursystemet. 1p ORIF och kompressionsskruv bör undvikas pga osteoporos. 3-4 bikortikala skruvar proximalt, 5 skruvar distalt 1 p

c) Hur mobiliseras patienten post op? *1p*
Svar: Patienten ska belasta efter förmåga och mobiliseras direkt postoperativt. 1p

10. 4 p

En 28 årig elitsimmerska har skickats till dig via landslagets naprapat som noterat en mindre resistens i den paraspinala muskulaturen på vänster sida. Du hittar en ca 3x3 cm stor, oöm och relativt mjuk, resistens subfasciellt på ryggen, sannolikt intramuskulärt i m. erector spinae.

a) Vad blir ditt nästa steg? *1p*
Svar: Du rekvirerar en magnetkameraundersökning, alternativt skickar remiss till- eller kontaktar sarkomcentrum. 1p

b) Vilken betydelse har det att resistensen är intramuskulärt eller subfasciellt beläget? *1p*
Svar: Det ökar sannolikheten att tumören är malign och skall alltid föranleda vidare utredning. 1p

I det nationella vårdprogrammet för skelett- och mjukdelssarkom (Regionalt Cancercentrum i samverkan) finns det konkreta riktlinjer vid fynd av mjukdelsresistenser i rörelseapparaten.

c) Vilka kliniska fynd bör enligt dessa riktlinjer föranleda vidare utredning? *2p*
Svar: Storlek över 5 cm eller subfasciell(djup) lokalisation oavsett storlek. 2p

11. 4 p

Som primärjour i ortopedi på akuten en torsdagskväll tar du emot Sten 69 år på remiss från Hälsocentralen. Han har sedan igår natt haft väldigt ont i hela sin vänstra tumme, knappt kunnat sova och Alvedon i full dos har inte hjälpt. Det gör jätteont att försöka böja och sträcka och belasta går inte alls.
I förrgår arbetade han och frun i trädgården och han klippte ned rosenbuskarna och tror att han stack sig på en tagg i tumtoppen. Han säger också att han känt sig frusen och hängig under eftermiddagen idag.

a) Vad är det utifrån anamnesen mest sannolikt att Sten drabbats av? *1p*
Svar: Purulent/septisk/bakteriell tendovaginit 1p

b) Hur ska Sten handläggas i det akuta skedet? *2p*
Svar: Inläggning, iv antibiotika(1p), akut op snarast med spolning av senskidan (1p). Smärtlindring, högläge, immobilisering kan ge 0,5 p. Akut spolning måste finnas med för full p! 0 p om man tänker skicka hem pat med recept/expectans.

c) Nämn minst 2 differentialdiagnoser som kan likna tillståndet ovan! *1p*
Svar: Erysipelas, gikt, calcarea, septisk artrit, pulpit tänkbara exempel, 1 p per förslag, max 2 p.

12. 4 p Beskriv kortfattat dessa fyra (4) olika diagnoser hos barn, som förklarar smärta i fot/fötter vid ansträngning eller belastning. Ange typisk ålder, anamnes, kliniskt och radiologiskt fynd, möjlig behandling samt prognos. *1p per diagnos.*

a) Mb Köhler 1
Svar: Mb Köhler 1: Aseptisk bennekros i os navikulare; 4-6 åå, ffa pojkar, ont vid belastning, öm vid palpation, vill gärna gå på utsidan av foten, röntgen visar scleros/ökad täthet och minskad benkärna os navikulare, symtomatisk= inlägg, begränsad aktivitet, ibland gipsning under några veckors tid, utmärkt prognos

b) Mb Köhler 2
Svar: Mb Köhler 2 (Freibergssjukdom): Aseptisk bennekros i distala MT 2 eller 3; 12-14 åå, ffa flickor, lokal smärta, ibland svullnad av framfoten, som tilltar vid belastning, röntgen visar nekros av caput MT 2 och/eller 3, symtomatisk behandling med inlägg och aktivitetsbegränsning, prognosen i allmänhet god.

c) Calcaneusapofysit
Svar: Calcaneusapofysit: 8-12 åå, ont i hälen bak och runt vid ansträngning, ibland palpationsöm över hälsensans infästning calcaneus, rtg ej indicerad o visar inga förändringar, inlägg men ffa anpassa fysisk aktivitet, god prognos

d) Calcaneonacvikulärcoalitio
Svar: Calcaneonacvikulärcoalitio: 8-14 åå, ofta ensidig smärta vid ansträngning, inte sällan debut efter stukning, där smärtor inte klingar av på förväntat sätt, ofta rigid plattfothet, men kan även noteras vid normalställd fot eller cavus, inskränkt rörlighet i mellanfoten, benbrygga mellan calcaneusoch navikulare på sned frontalbild. På sidobild anteaternosesign, frontalbild oftast normal, CT ger tydligare diagnos, inlägg, resektion benbrygga endast om inlägg inte ger besvärsfrihet, dvs skapa utrymme mellan benen, god prognos om tidig resektion så angränsande leder kan remodelleras, god vid fibrös coalitio då det impingement som finns försvinner.

13. 4 p Ange ursprung, fäste och funktion för respektive anatomiska struktur. *1 p per struktur.*

a) Främre korsbandet
b) Bakre korsbandet
c) Mediala patellofemorala ligamentet
d) Popliteussenan, som hör till M Popliteus

Svar:

Ligament	***Ursprung och fäste***	***Funktion***
a)Främre korsbandet	*U: Lat femurkondylens mediala inre yta* *F: Främre delen av intrakondylära ytan på tibia*	*Motverkar anterior translation av tibia och hyperextension av knät*
b)Bakre korsbandet	*U: Med femurkondylens laterala inre yta* *F: Bakre delen av intrakondylära ytan på tibia*	*Motverkar posterior translation av tibia och hyperflexion av knät*
c)Mediala Patellofemorala ligamentet	*U: Mediala femurepikondylen* *F: Superomedialt på patella*	*Motstår lateral translation av Patella*
d)Popliteussenan som hör till M. Politeus	*U: Lateral femurepikondylen* *F: Bakre ytan på tibia*	*Böjer i knäleden och vrid er underbenet inåt.*

14. 3 p

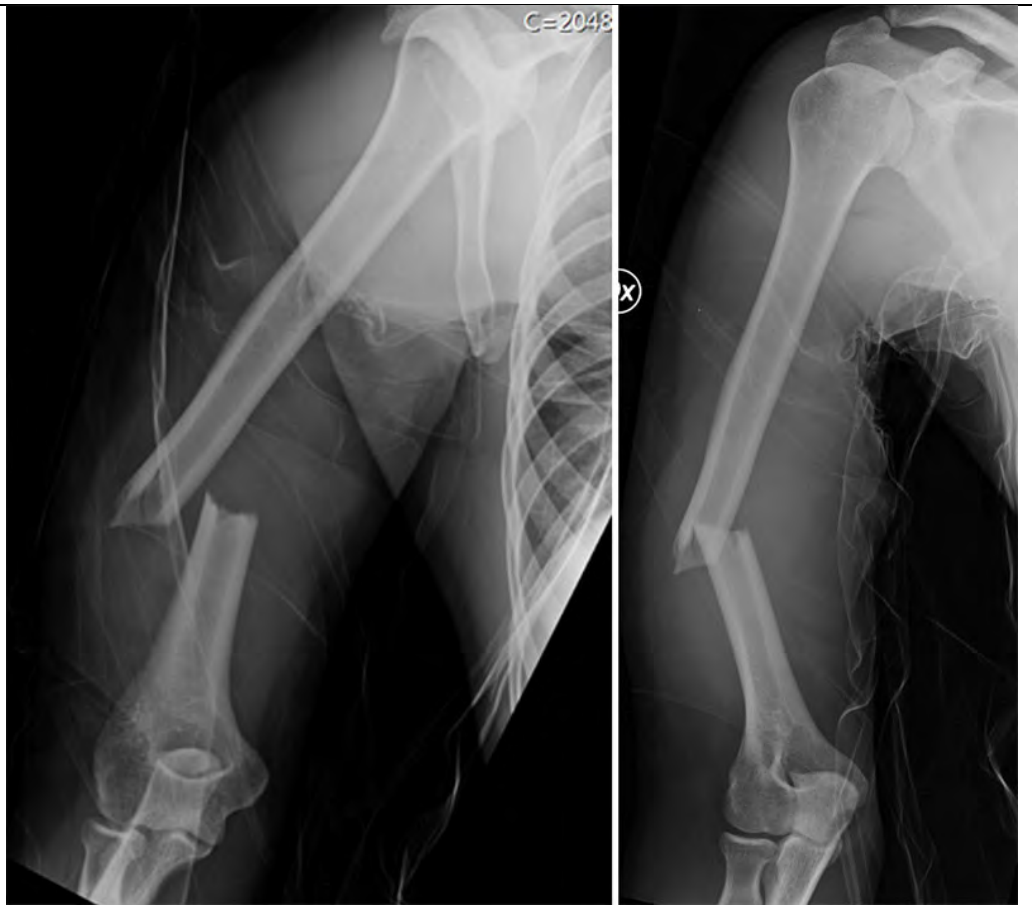

På bilden syns en sluten humerusdiafysfraktur. Dessa behandlas oftast icke-operativt. Radialisnervskador förekommer då och då i samband med dessa:

Hur bör denna kombination behandlas? *3p*

Svar:

- *Radialispåverkan i sig är ingen indikation för operativ behandling (1p). Man bör starkt överväga operation med nervfriläggning vid:*
- *Progress av en partiell skada (0,5p)*
- *Högenergiskada (0,5p)*
- *I övrigt rekommenderas ett EMG/ENeG efter 8-10 veckor för att se reinnervation. Om denna inte kommer kan operation övervägas oftast i samarbete med handkirurgisk klinik (1p)*

15. 3 p

Socialstyrelsens utgivna författningar är att jämställa med andra gällande lagar man har att förhålla sig till inom hälso- och sjulvården.

a) Innehållet i dessa författningar delas upp i föreskrifter och allmänna råd. Vad skiljer en föreskrift från ett allmänt råd? *1p*

Svar: Föreskrift är tvingande, allmänna råd är rekommendationer. 1p

b) Hur regleras vårt ansvar, enligt den författning som reglerar basala hygienregler, för att minimera smittspridning? *1p*

Svar: Skyldighet att följa regler för arbets- och skyddskläder samt handhygien.1p

c) Är författningen som det syftas i under b) en föreskrift eller ett allmänt råd? *1p*

Svar: Föreskrift 1p

16. 3 p

a) Vilka läkemedel används för trombosprofylax i Sverige vid ortopedisk kirurgi (ej produktnamn)? *1p*
Svar: NOAK / LMWH 1p

b) Vad säger vetenskapen: Finns det en optimal längd på trombosprofylax efter ortopedisk kirurgi? Hur lång är den? Diskutera. *2p*
Svar: Nej. 1p Det finns en pågående diskussion om den optimala behandlingslängden för trombosprofylax. I Sverige finns en variation på 0-35 dagar i olika regionala vårdprogram. 1p

17. 3 p

Vid osteoporos med frakturrisk är bisfosfonater rekommenderad behandling.

a) Beskriv kortfattat verkningsmekanismen. *1p*
Svar: Hämmar osteoklasternas benresorption och därmed bennedbrytningen. För poäng krävs att man har nämnt osteoklast, enbart "hämmar bennedbrytning" ger ej poäng. 1p

b) Behandling med bisfosfonater kan ge biverkningar i flera organsystem. Två sällsynta men allvarliga biverkningar kan drabba skelettet. Vilka? *2p*
Svar: Atypisk femurfraktur (subtrokantär). Osteonekros i käken. 2p

18. 3 p

Många patienter drabbas av cervikalt diskbråck eller foraminal stenos i halsryggen. Den historiskt etablerade behandlingsmetoden är dekompression och fusion, men diskprotesen har lanserats som ett påstått bättre behandlingsalternativ. I USA opereras hisnande 100 000 patienter årligen med en diskprotes! Anna Mac Dowall har i sin avhandling undersökt om detta koncept håller vad det lovar, med hjälp av både en randomiserad och en registerstudie.

a) Var patientrapporterat utfall i grupperna som opererats med diskprotes bättre än i grupperna som opererats på konventionellt sätt? *1p*
Svar: Nej.

b) Bevaras i all regel full rörlighet i ett rörelsesegment som försetts med diskprotes? Beskriv möjliga scenarion. *1p*
Svar: Nej. Efter diskprotes kan viss rörlighet i det opererade segmentet bibehållas, men spontanfusion i det opererade segmentet kan uppstå i upp till 25% av patienterna. Kvinnor verkar vara mindre benägna att utveckla spontanfusion än män.

c) Vilken grupp har högre risk för reoperation på några års sikt om man jämför diskprotesopererade med fusionerade patienter, och vad är de vanligaste orsakerna till reoperation i den drabbade gruppen? *1p*
Svar: Gruppen med diskprotes har ökad risk för re-operation. Anledningen är oftast re-operation av segmentet som tidigare opererats med en diskprotes, följt av problem i en angränsande nivå ("adjacent level disease").

19. 2 p En 20 årig kille remitteras till dig pga. värk höger underben i vila såväl som vid aktivitet sedan 3 månader tillbaka. De senaste 3 veckorna har han haft intermittent feber och dessutom noterat att höger underben är svullet jämfört med vänster underben. I din kliniska undersökning noteras lätt palpationsömhet i främre och laterala muskellogen. Ingen rodnad eller värmeökning. Normalt rörelseomfång i fotled och knäled. Omkretsen på höger underben är maximalt 5 cm större än på vänster sida. CRP är 98, LPK 12.0 X 10^9/L

a) Vilken är din förstahandsutredning? *1p*
Svar: Skelettröntgen höger underben 1p

Du gör diverse bilddiagnostiska undersökningar enligt nedan.

b) Vilken är den troligaste diagnosen? *1p*
Svar: Ewing sarkom 1p

20. 2 p Ca 15% av alla patienter med primär total knäplastik blir inte nöjda. Redogör för 4 möjliga patientrelaterade orsaker. *2p*

Svar: I denna patientgrupp föreligger en ökad mängd diagnoser med preoperativ depression och ångest varför psykosociala faktorer tycks spela en viss roll. Detta understrykes ytterligare av det att många av dessa missnöjda patienter inte upplever en ökad grad av smärta (Abdulemir A et al J Arthroplasty 2017) För stora förväntningar. (depression och psykosociala faktorer måste vara med för full poäng)

21. 2 p Man brukar dela in strukturella skolioser hos barn och ungdomar i 4 typer / grupper beroende på orsak. Den vanligaste typen är idiopatisk skolios. Nämn 2 av de övriga. *1p per skoliostyp, max 2p.*

Svar:
Neuromuskulär skolios
Syndromrelaterad skolios
Kongenital skolios - missbildningsorsakad skolios.

I nya Ortopediboken "Ortopedi" har man lagt till typen Iatrogen skolios (sida 562, 565, 566). Då får man nog godkänna även svaret Iatrogen skolios.
Dock kan man ändå skriva 4 typer / grupper eftersom denna indelning är den klassiska.

22. 2 p Fysiolys är en av de vanligare åkommorna som drabbar barnhöfter. Bengt Herngren har i sin avhandling undersökt samtliga barn som drabbades av fysiolys i höften i Sverige från 2007 till 2013, med fokus på risken att drabbas av komplikationer efter kirurgisk behandling.

a) Vilken könsfördelning har fysiolys i höften i Herngrens kohort? *1p*
Svar: Pojkar 1,3 mot flickor 1. Allt lägre än 2:1 är godkänt svar. 1p

b) Vilket är den vanligaste komplikationen efter fysiolys, vilka patienter har störst risk att drabbas av denna komplikation, och hur stor andel av patienterna drabbas? *1p*
Svar: Caputnekros. Patienter med instabil fysiolys har högre risk för caputnekros, och 5% drabbas. Allt mellan 3 och 9 är godkänt svar. 1p