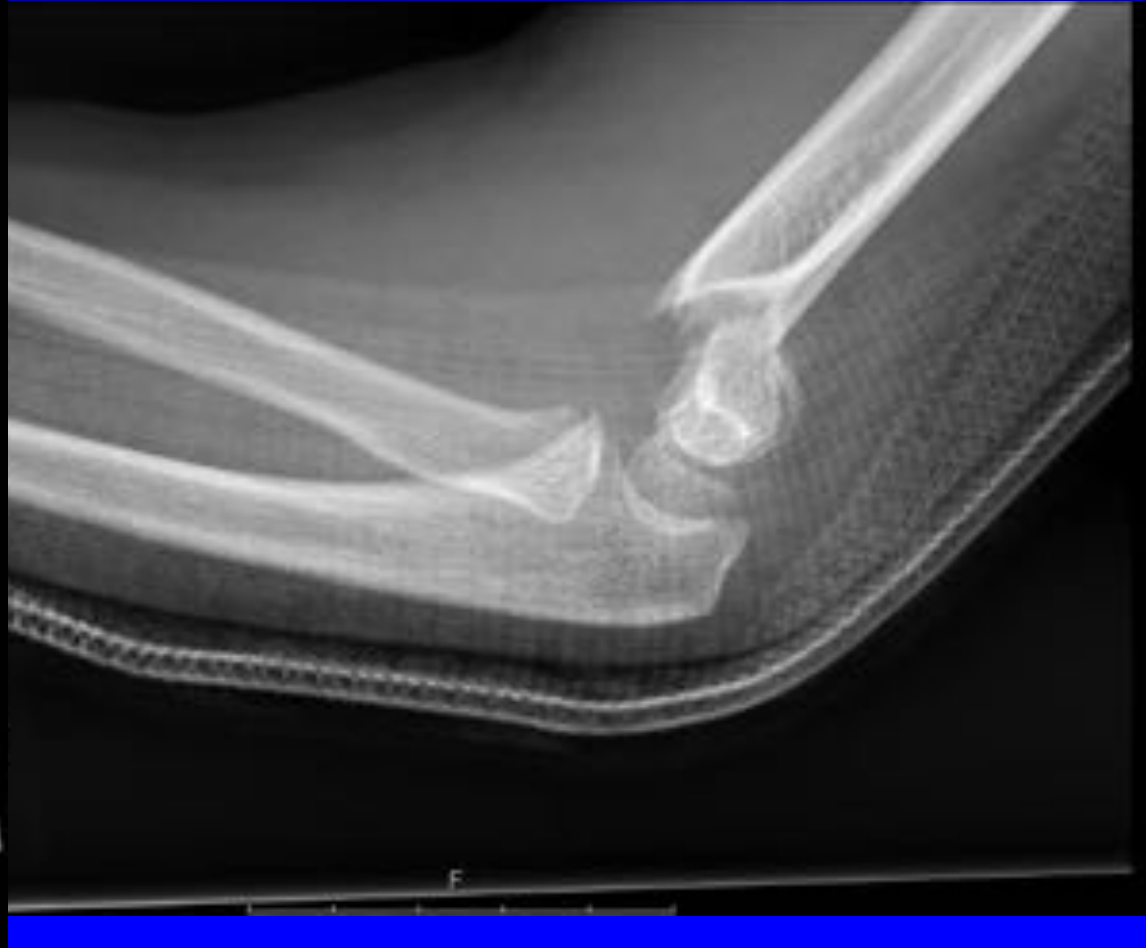
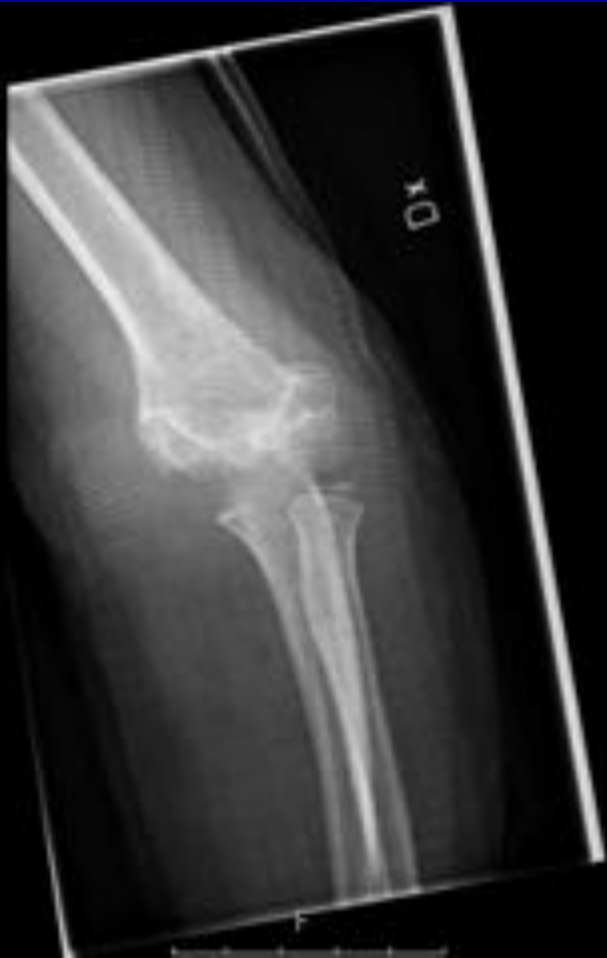
# Stiftning av suprakondylär humerusfraktur

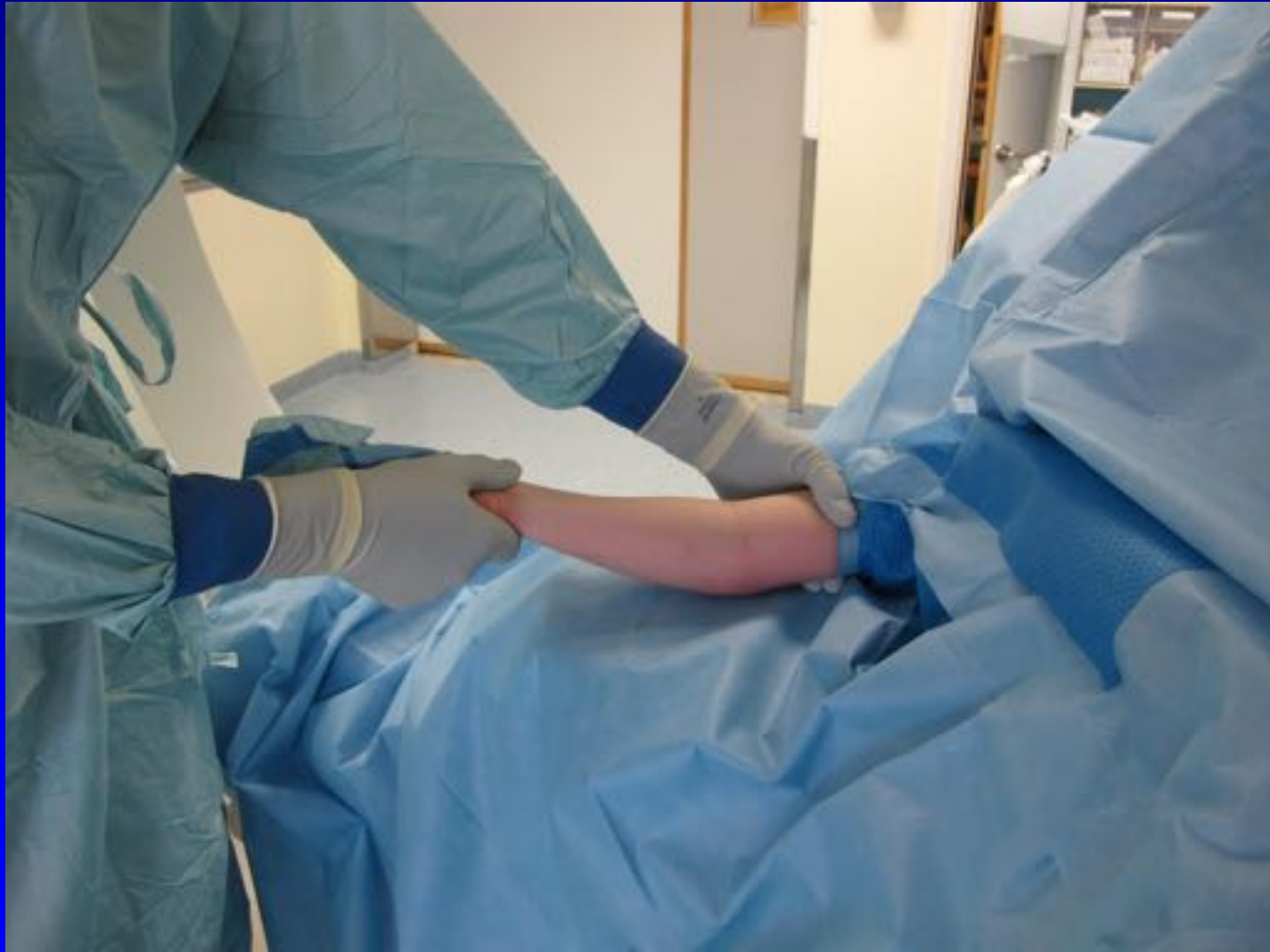Carl Johan Tiderius

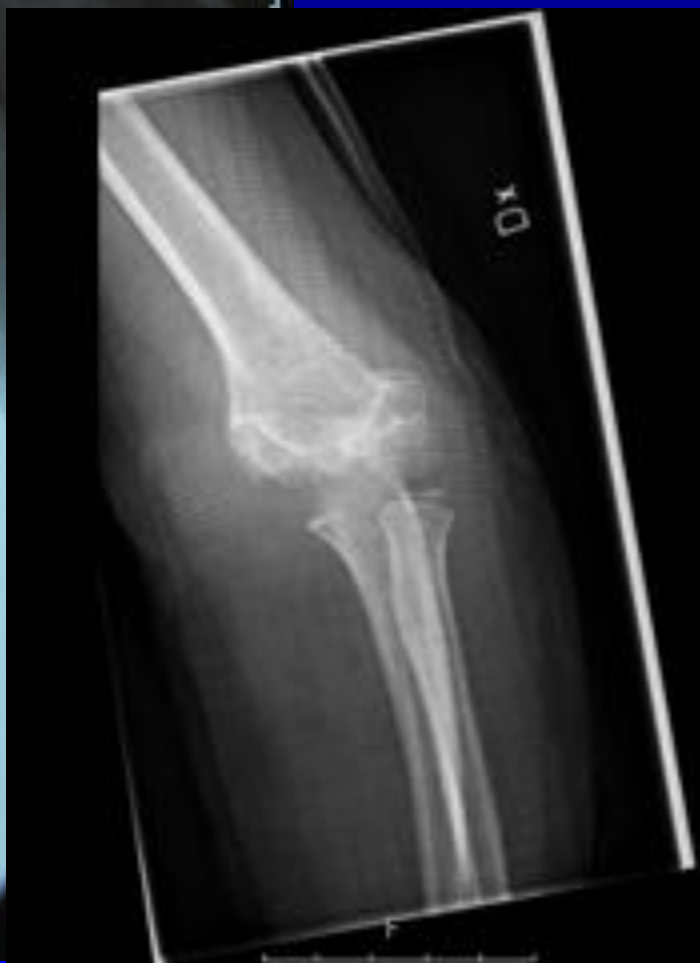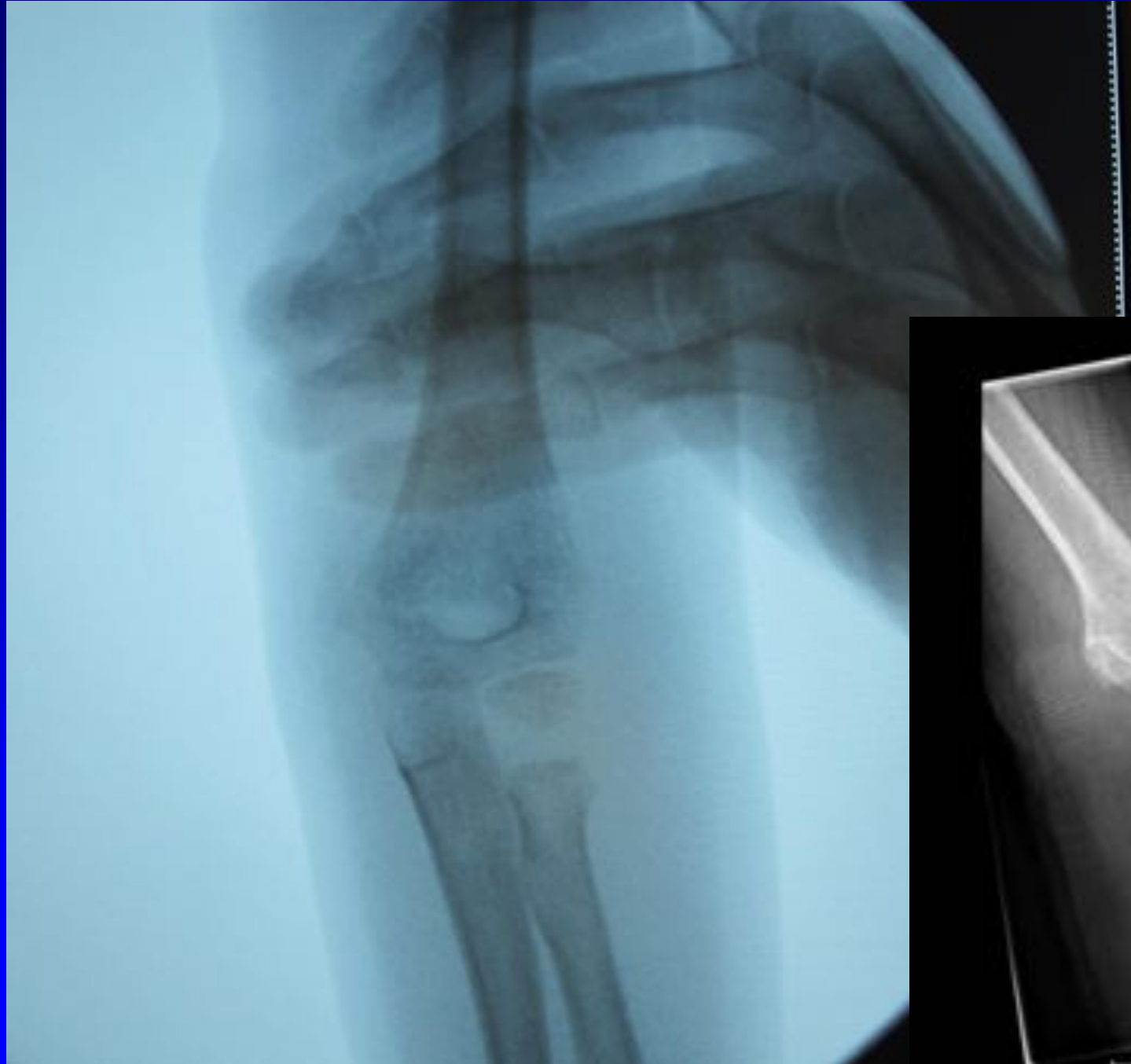SUS Lund

# 6-årig flicka

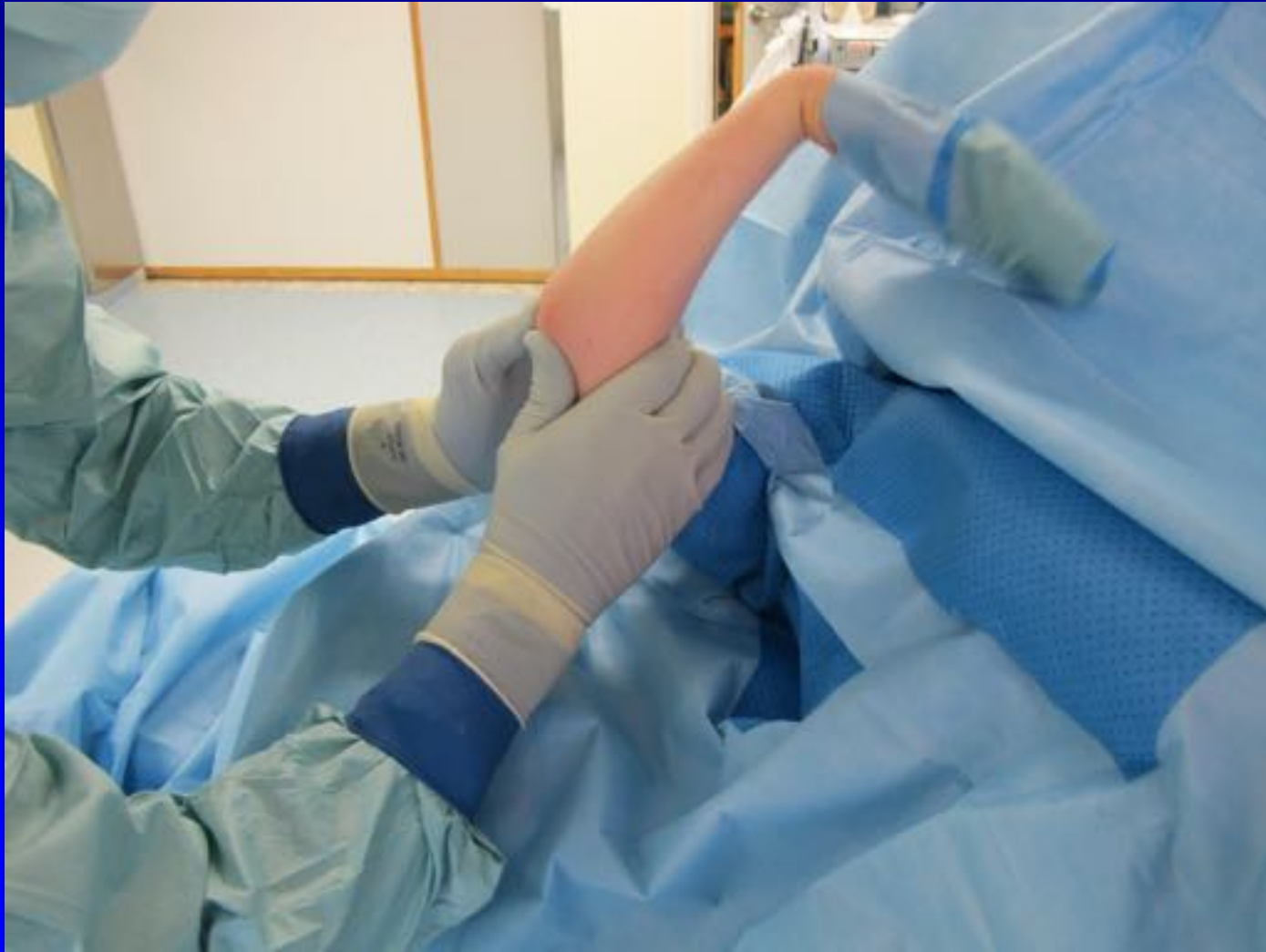

# Reponera först i frontalplanet

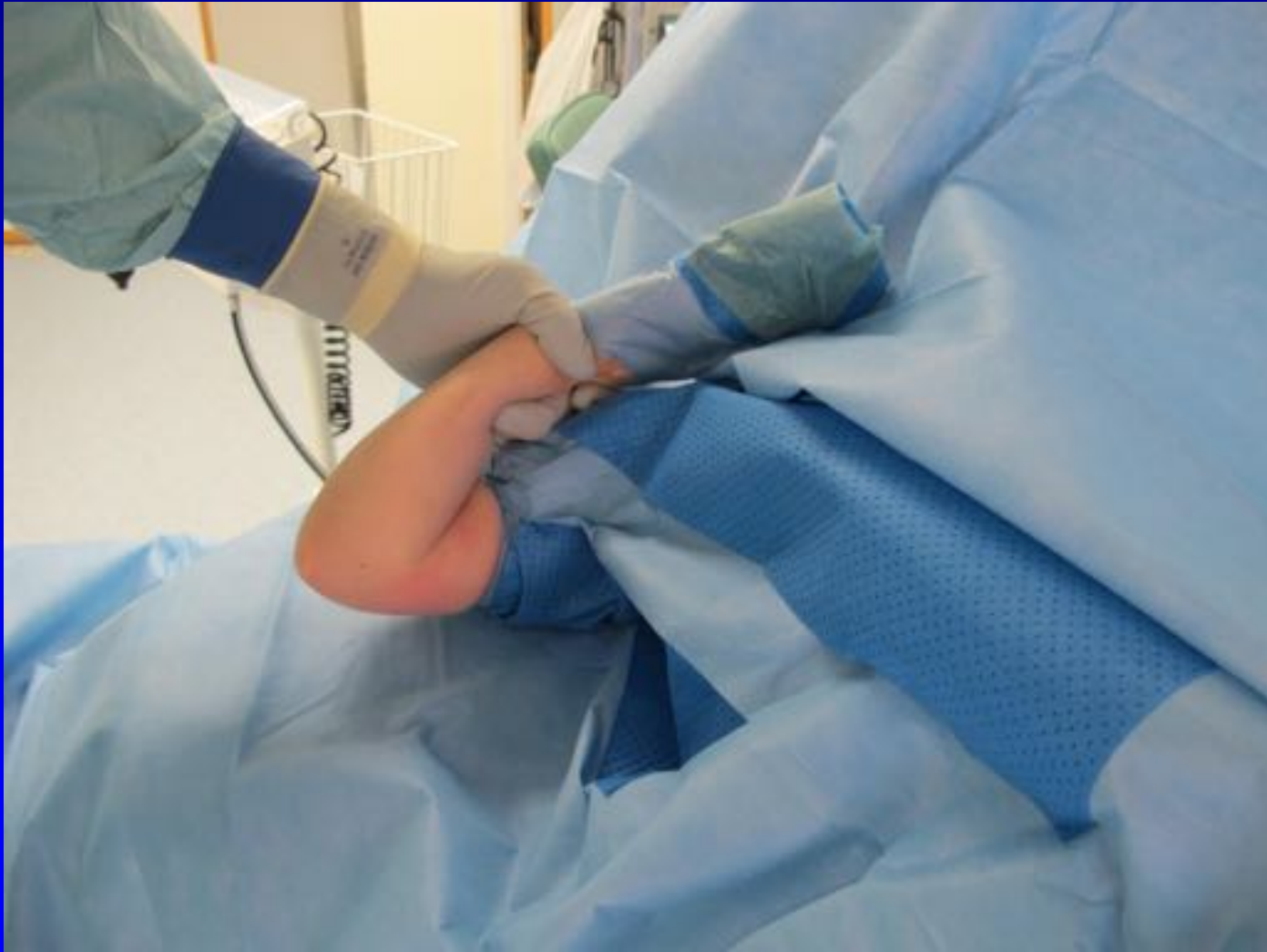



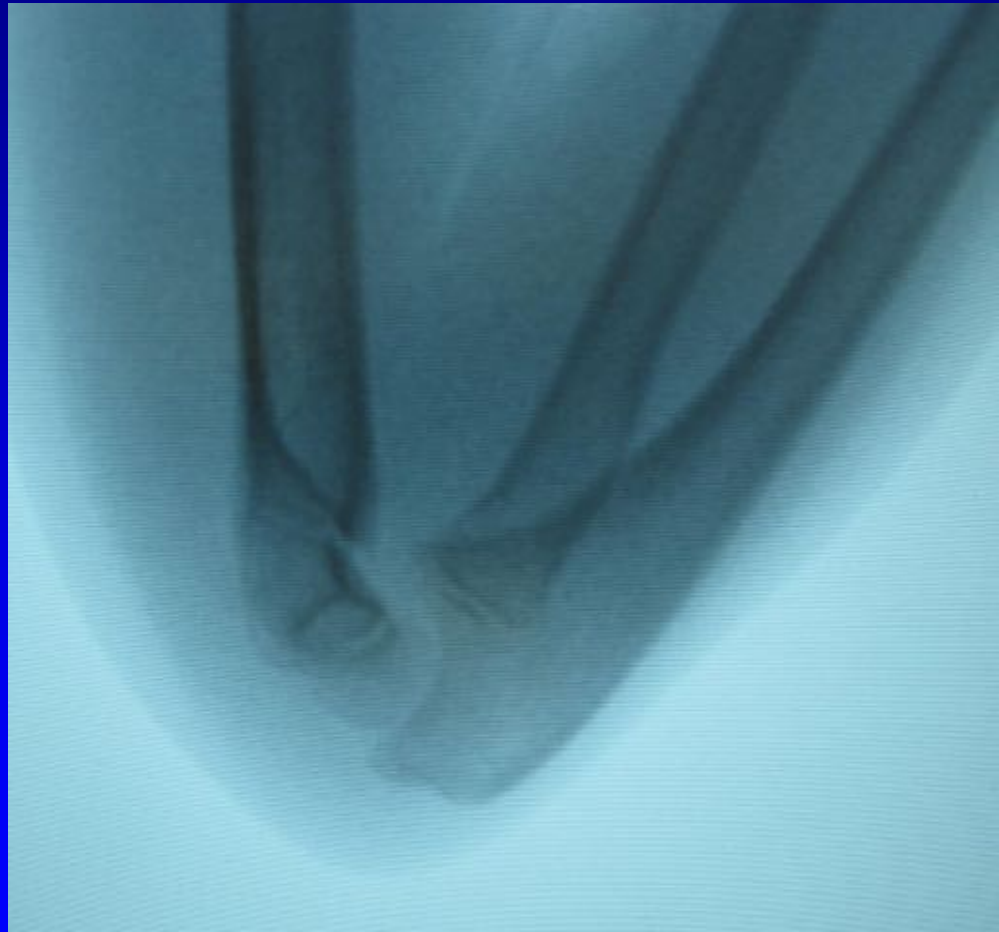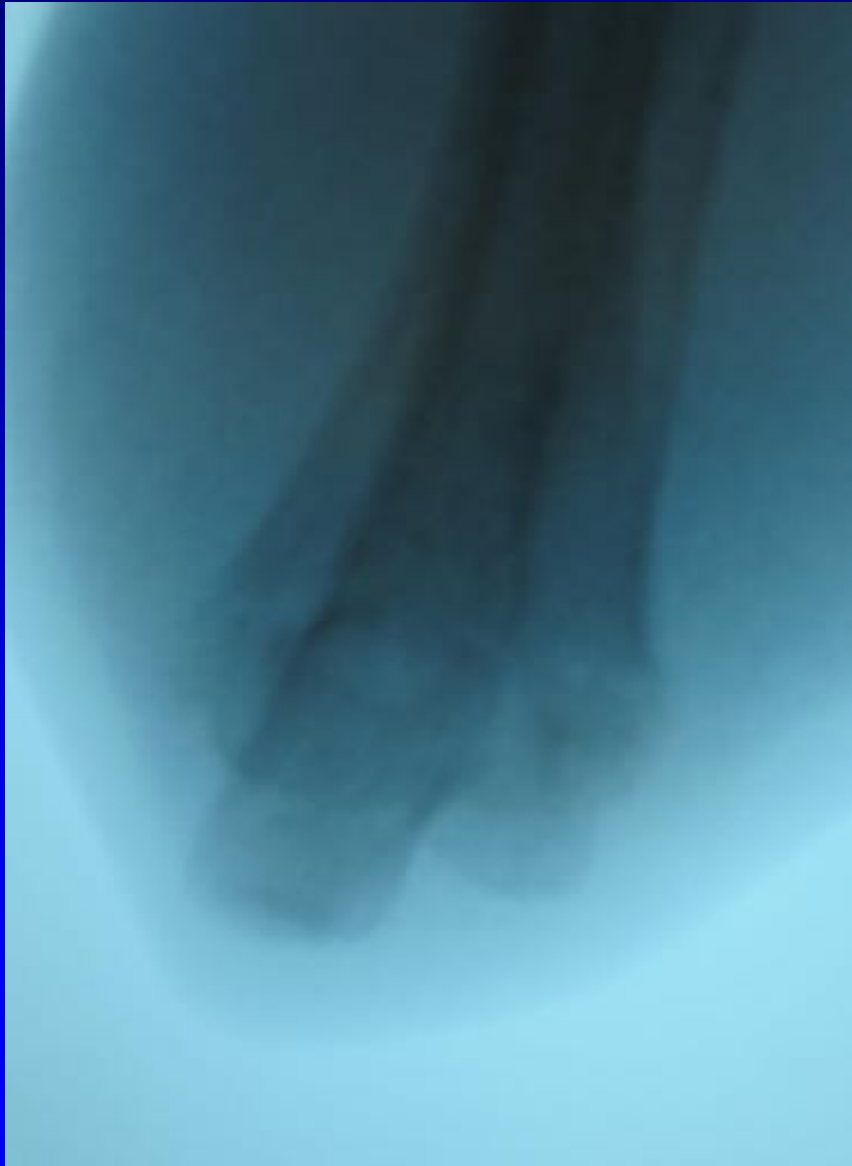Flektera samtidigt som ventralt tryck  
på distala fragmentet



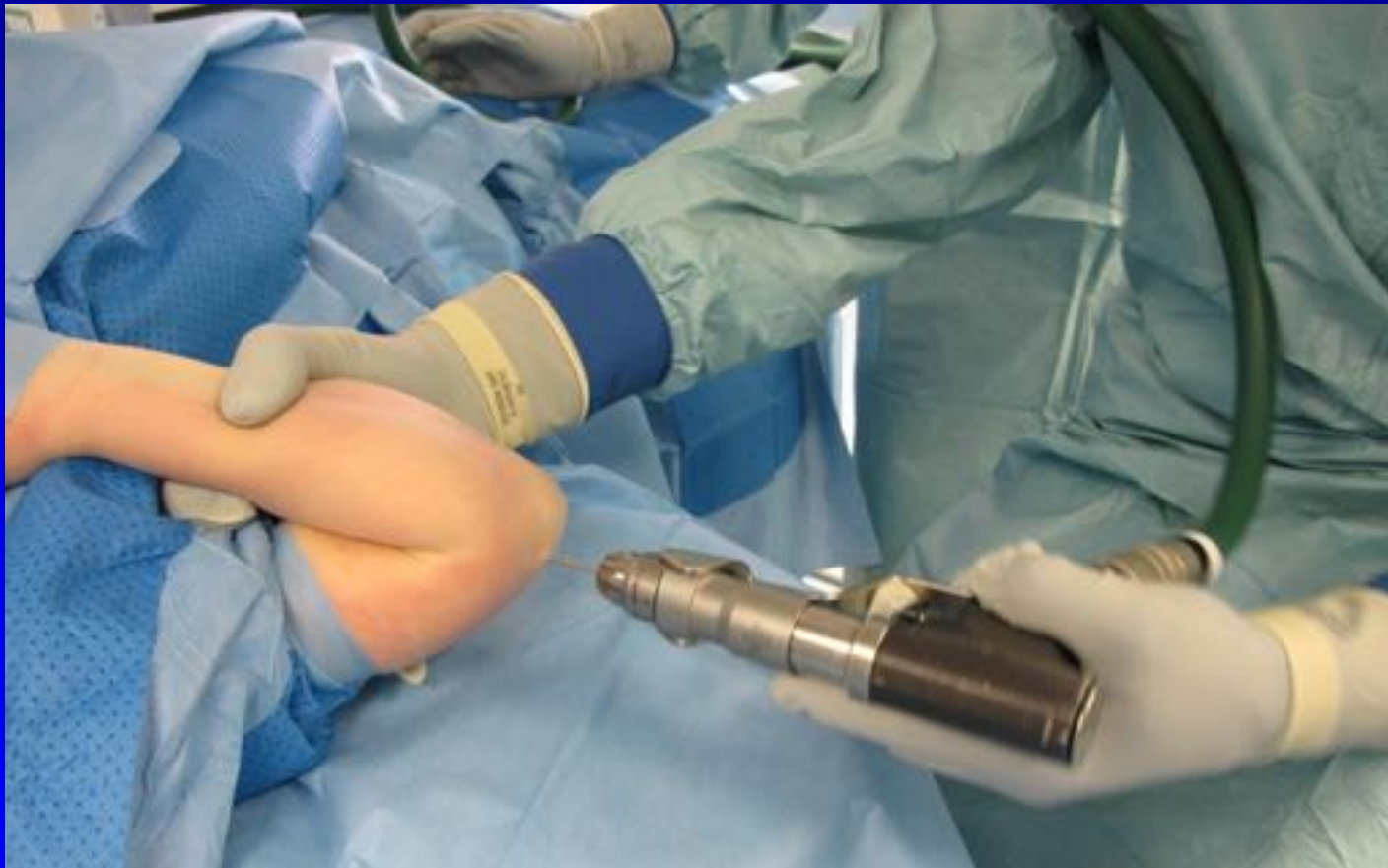Det ska gå att flektera maximalt!








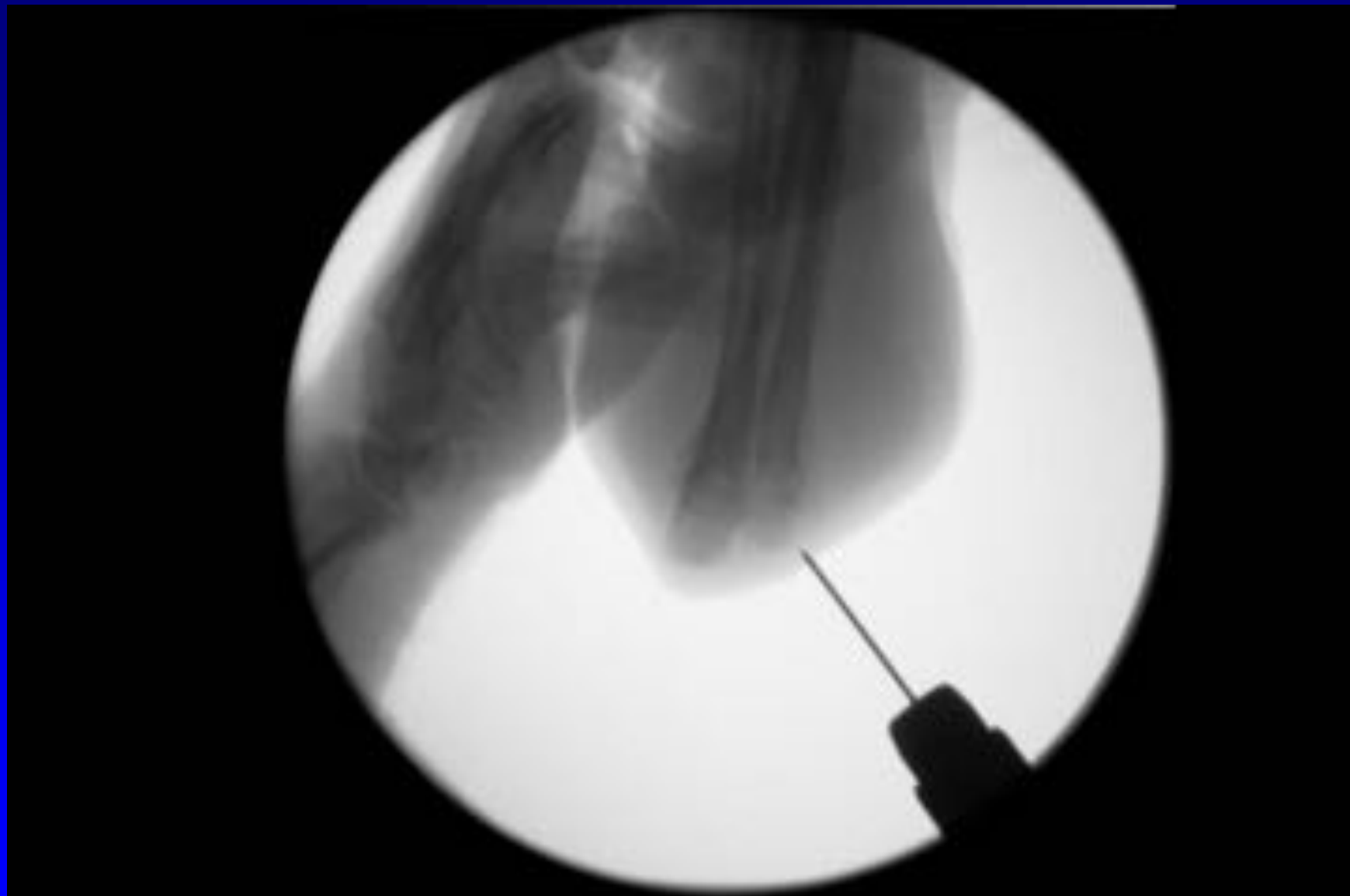
Stifta (1,8 mm K-tråd) radialt med  
armen maximalt flekterad

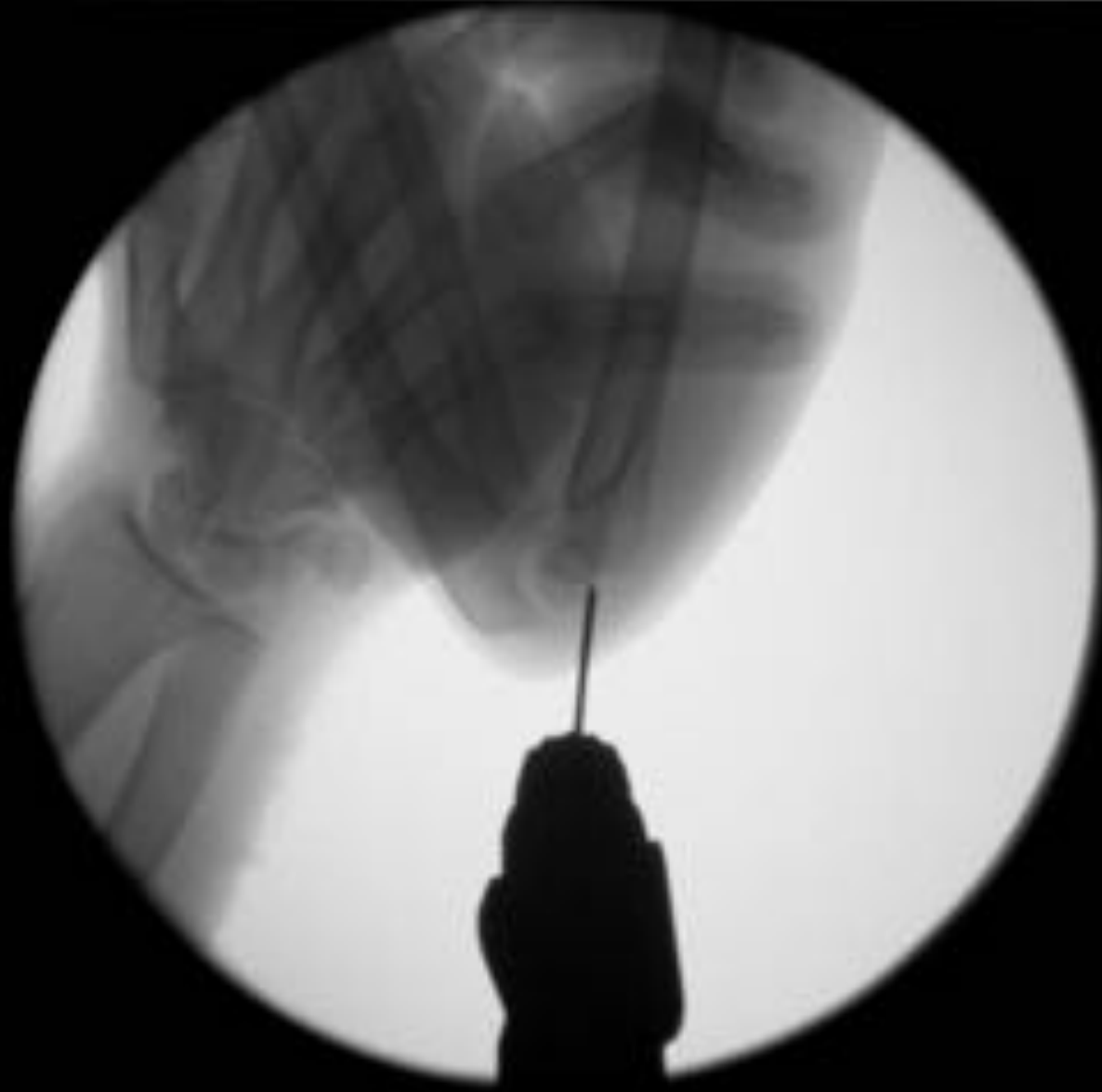



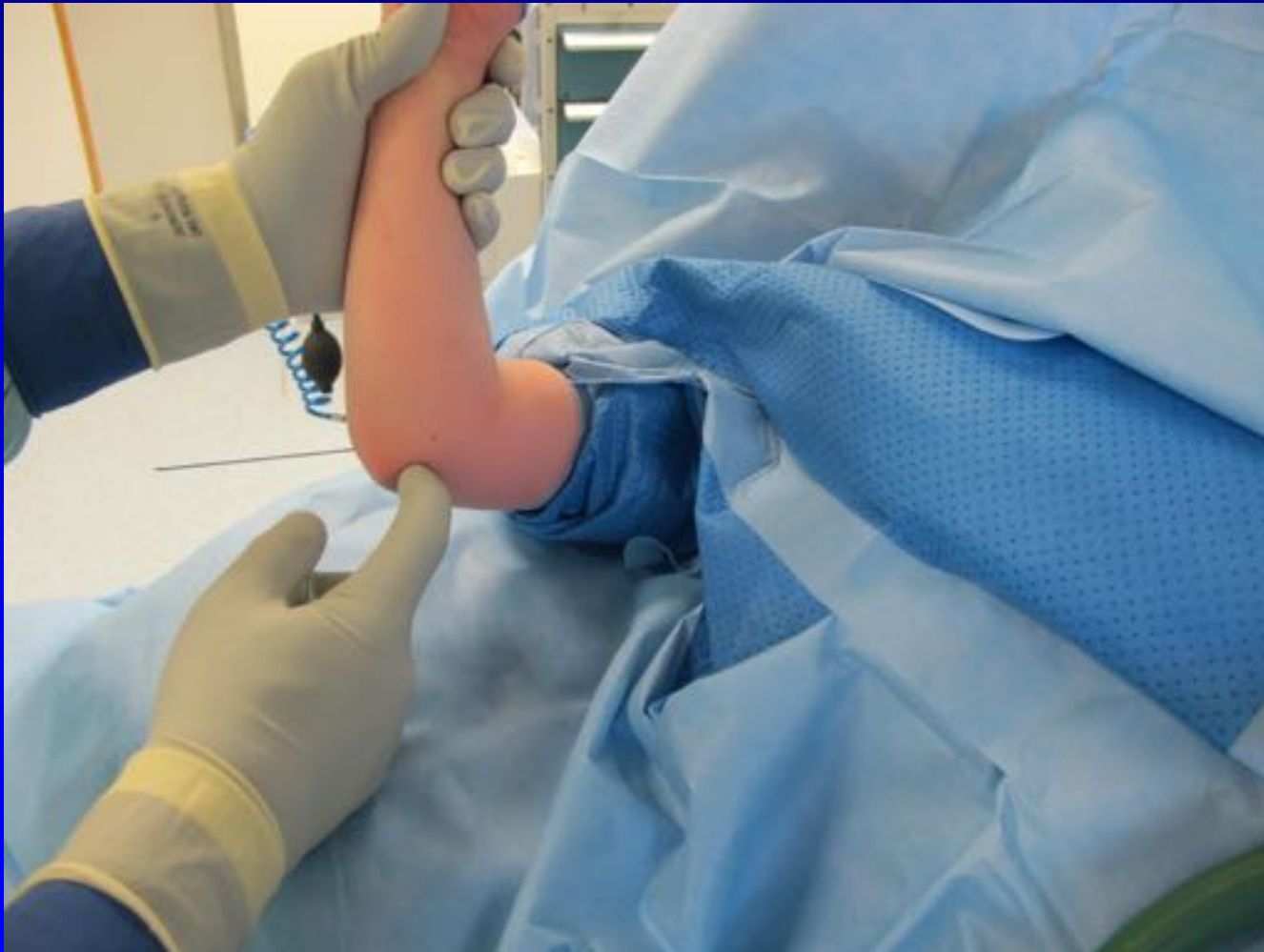Använd K-tråd med 3 facetter  
Diameter mellan 1,6-2,0 mm  
beroende på barnets ålder



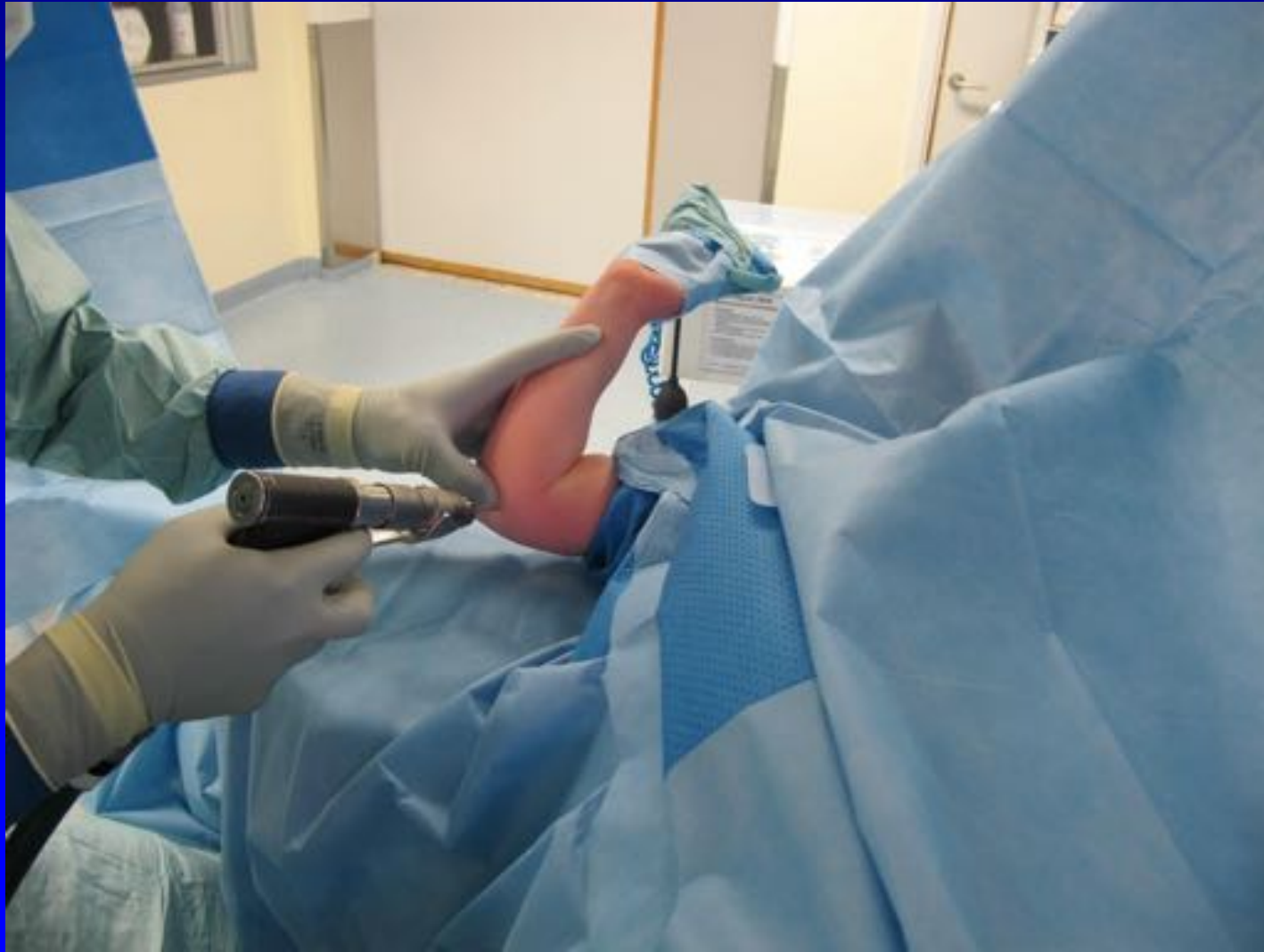


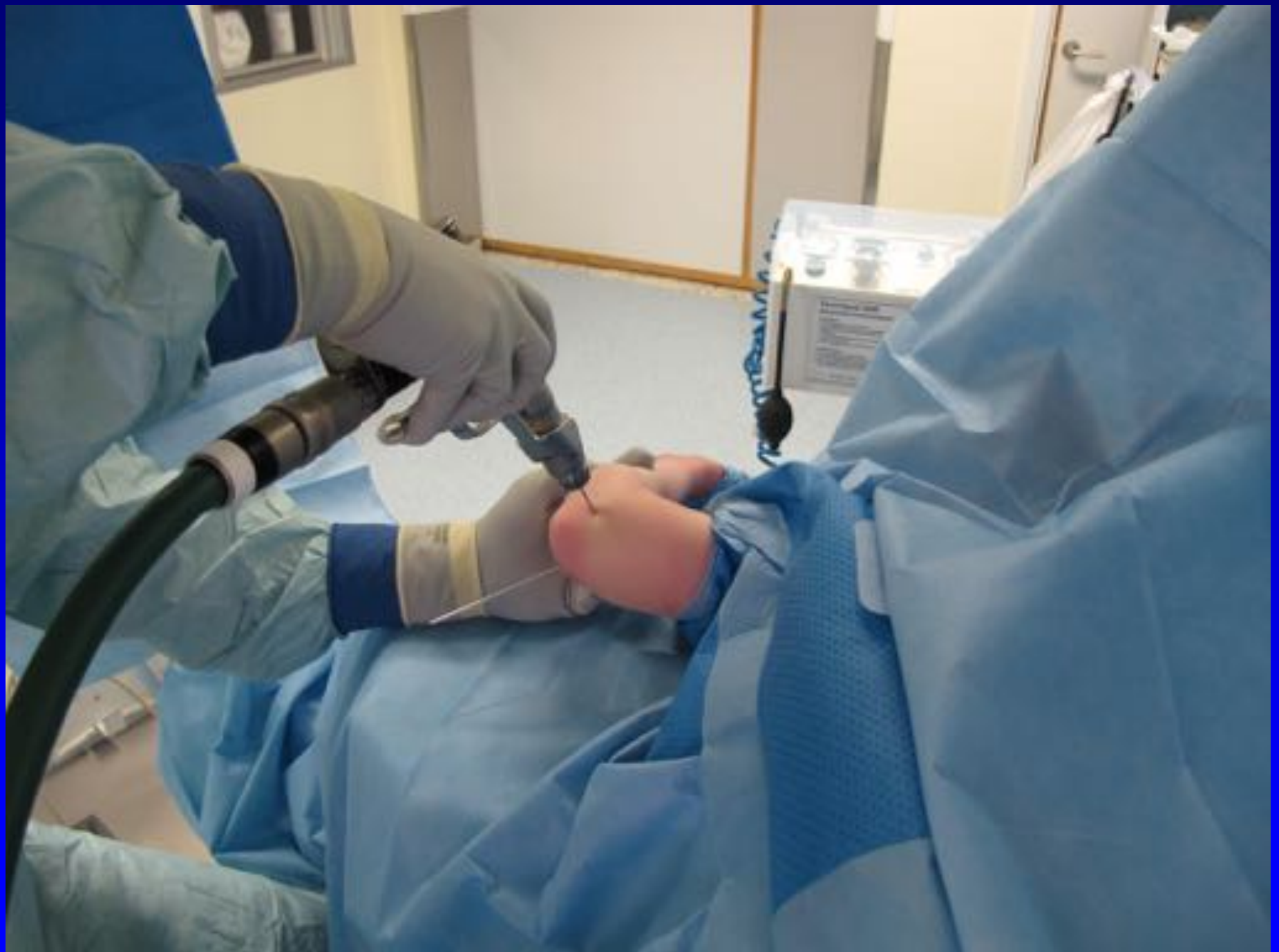
Extendera till 90 grader och palpera  
N. Ulnaris med nageln

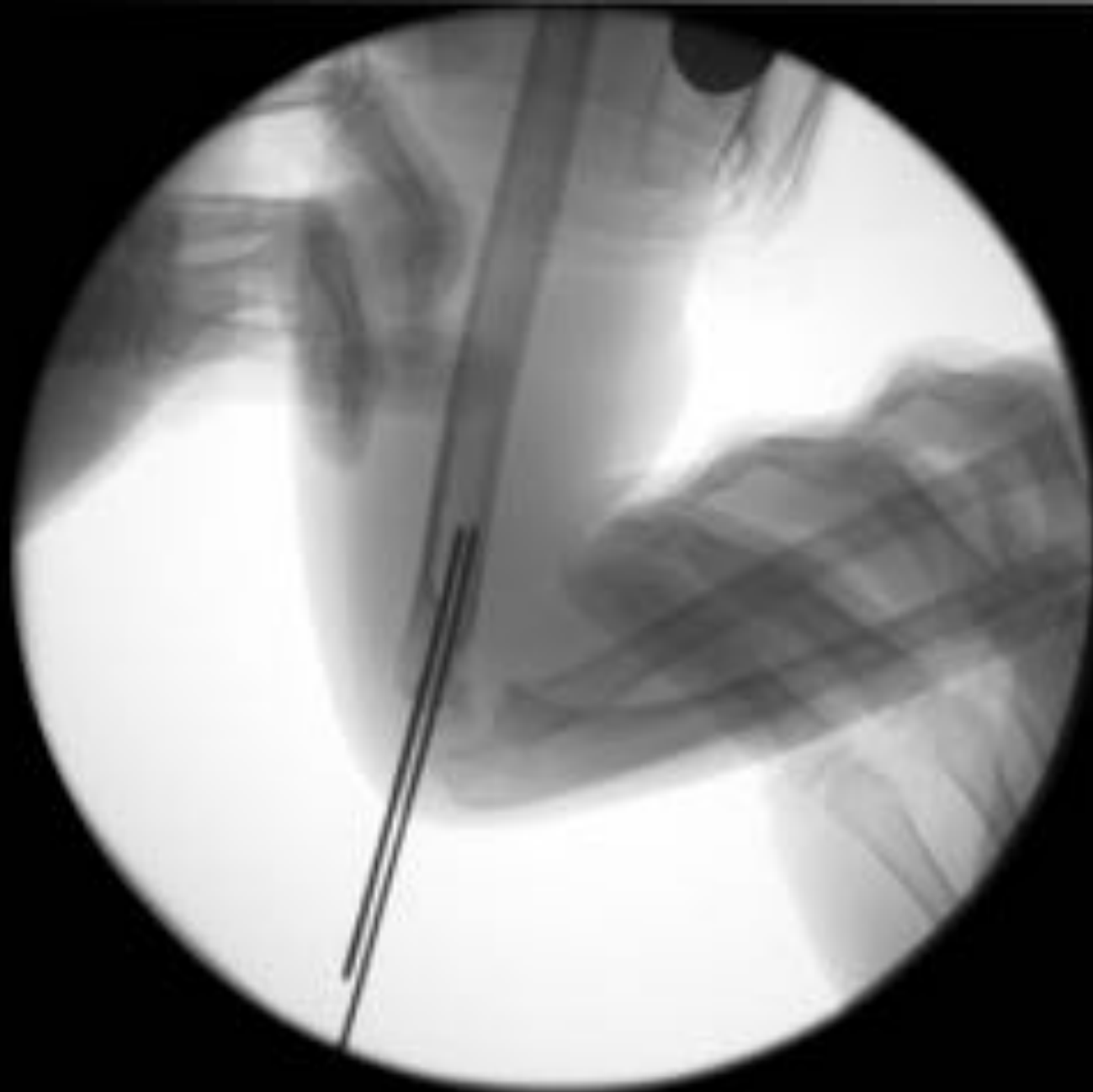


Stifta  $>5$  mm medially om nerven

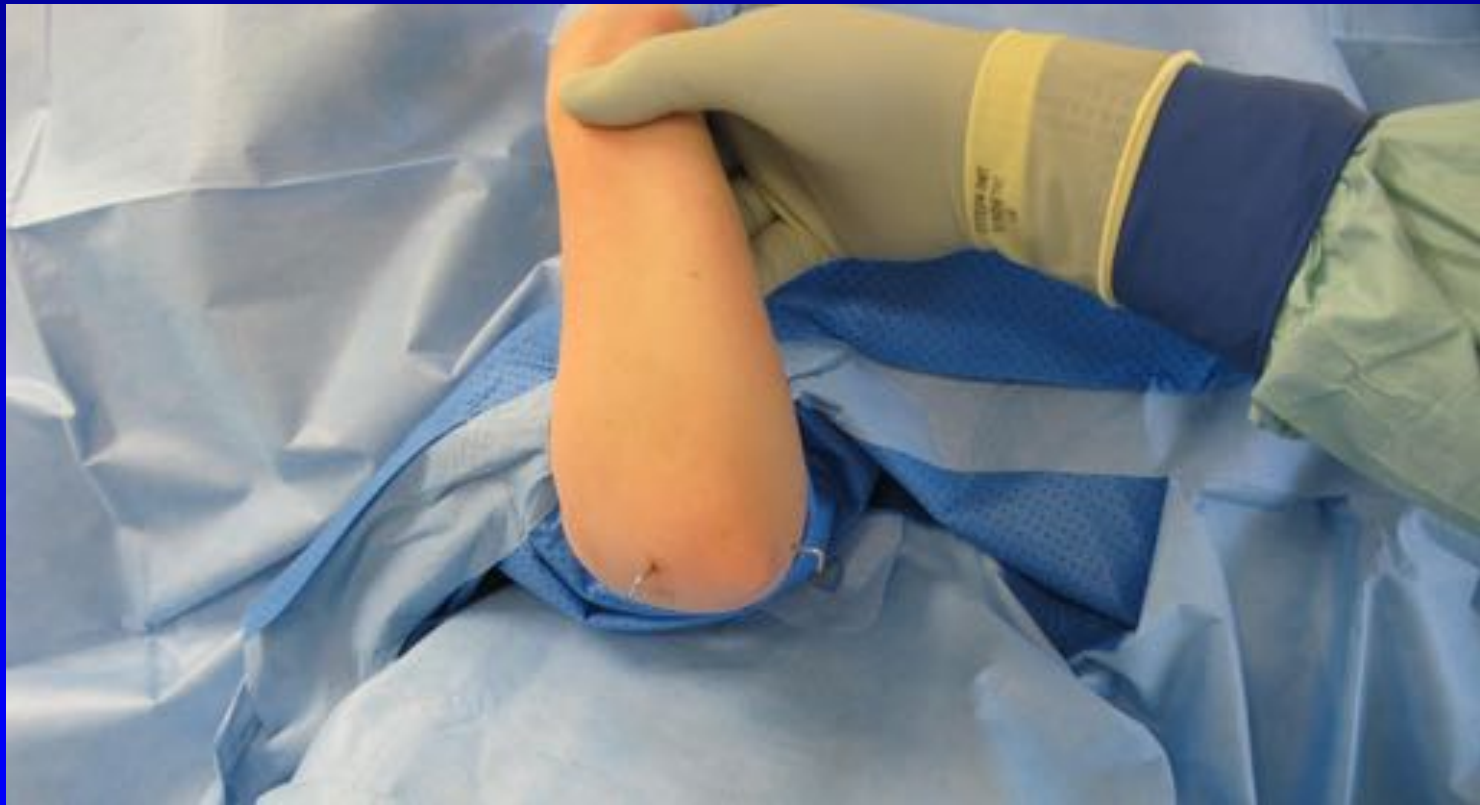

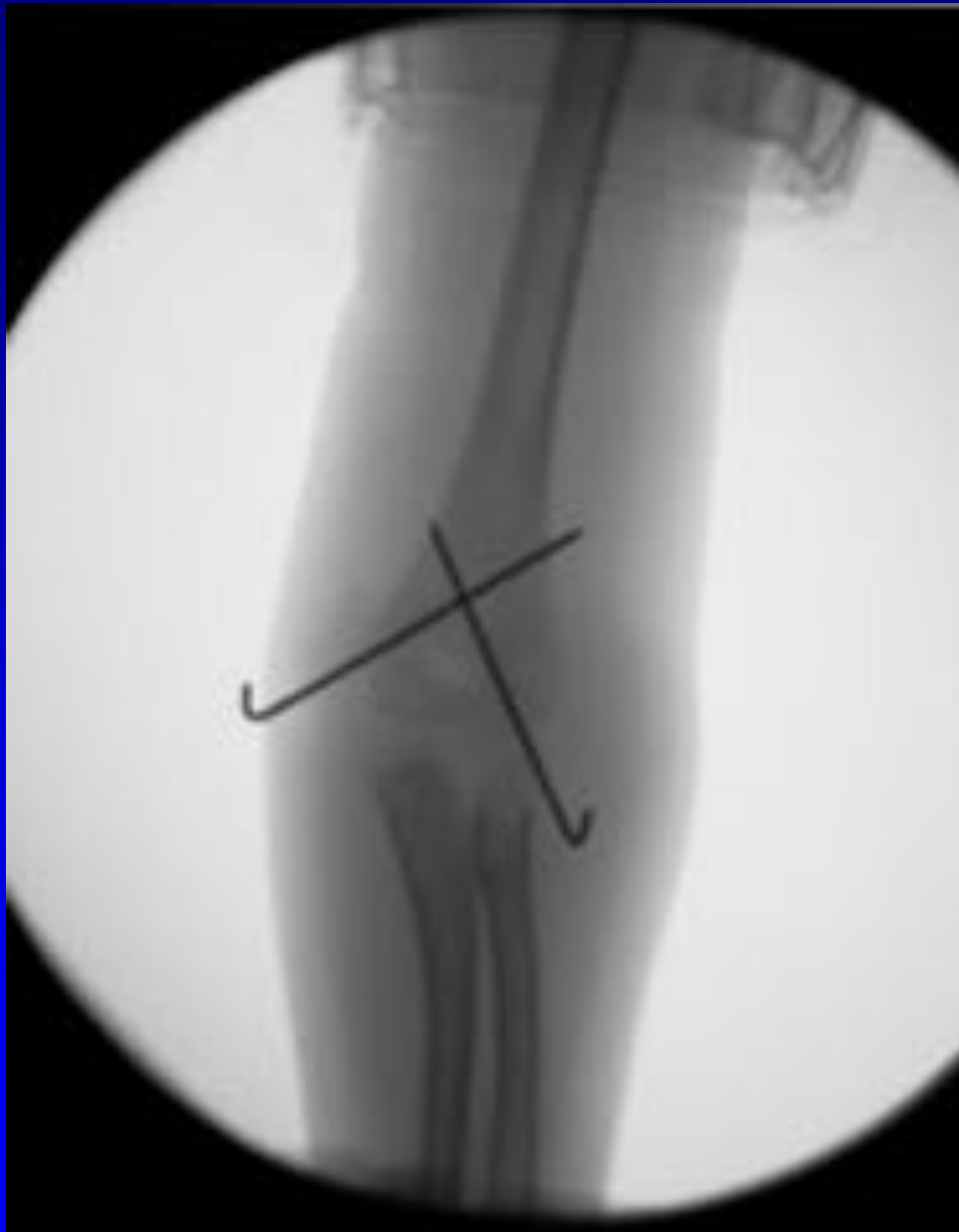






# Böj och nyp av stiften







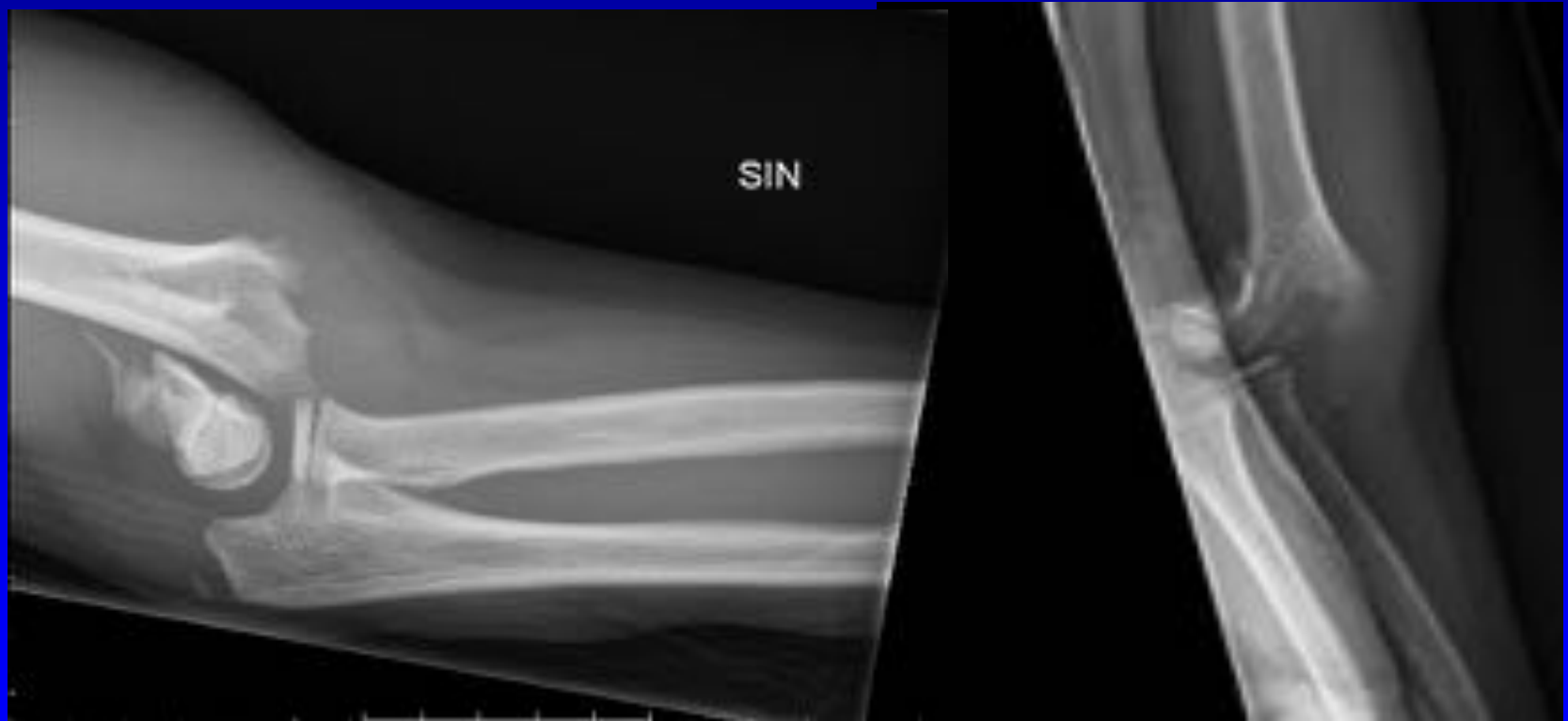
Helarms gipsskena  
eller soft-cast i rät vinkel

# Eftervård

- Återbesök 3-4 veckor postop för avgipsning och stiftextraktion
- Som regel ingen ytterligare röntgenkontroll

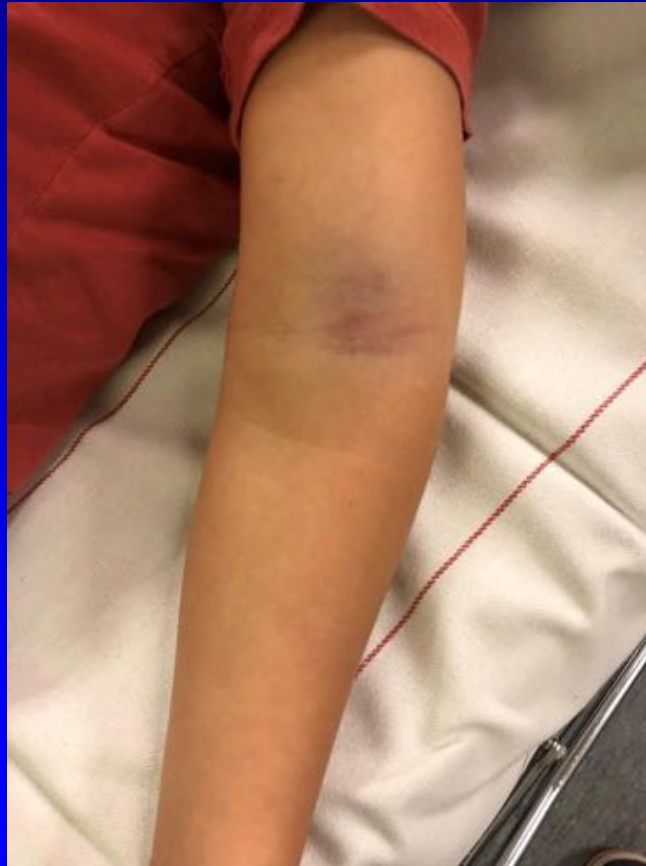# Öppen reposisjon

## 7-årig pojke fall i trappa

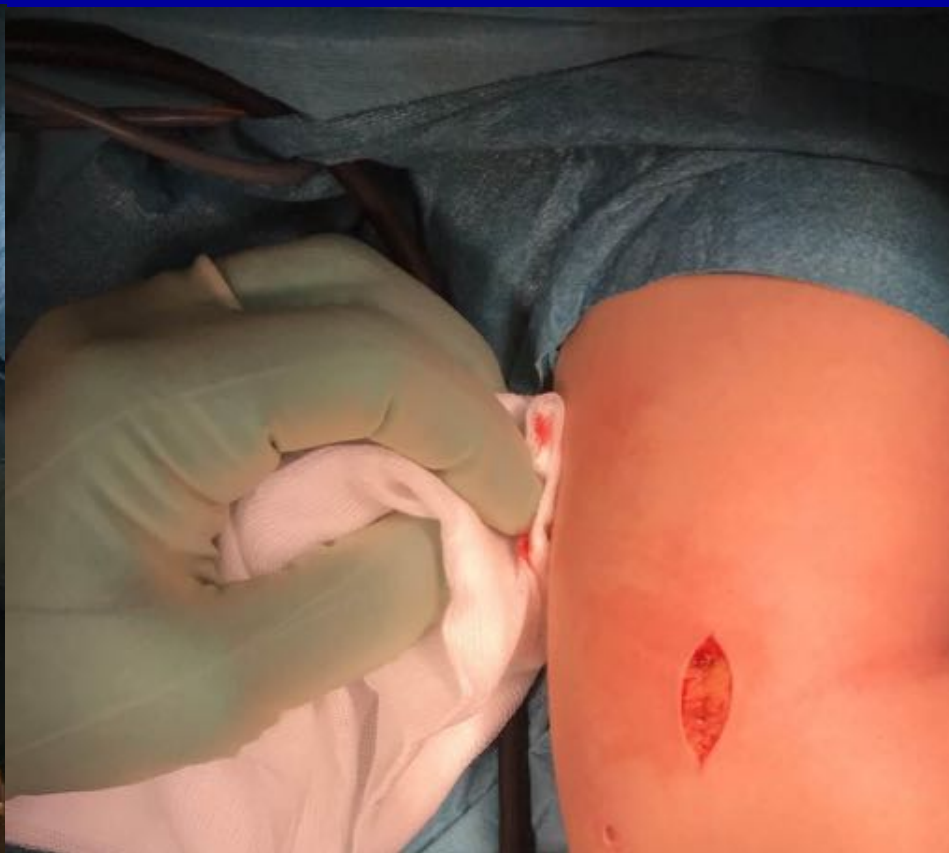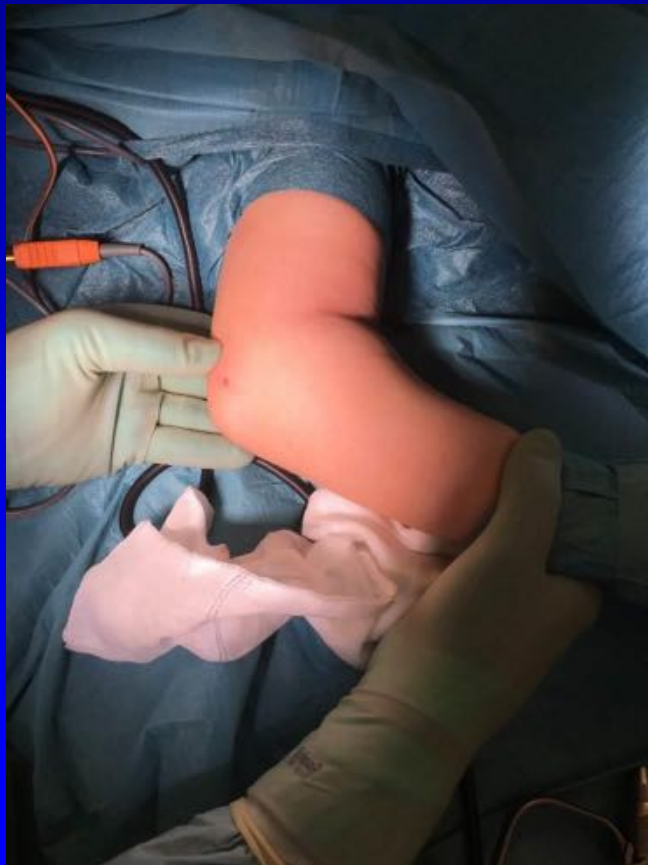




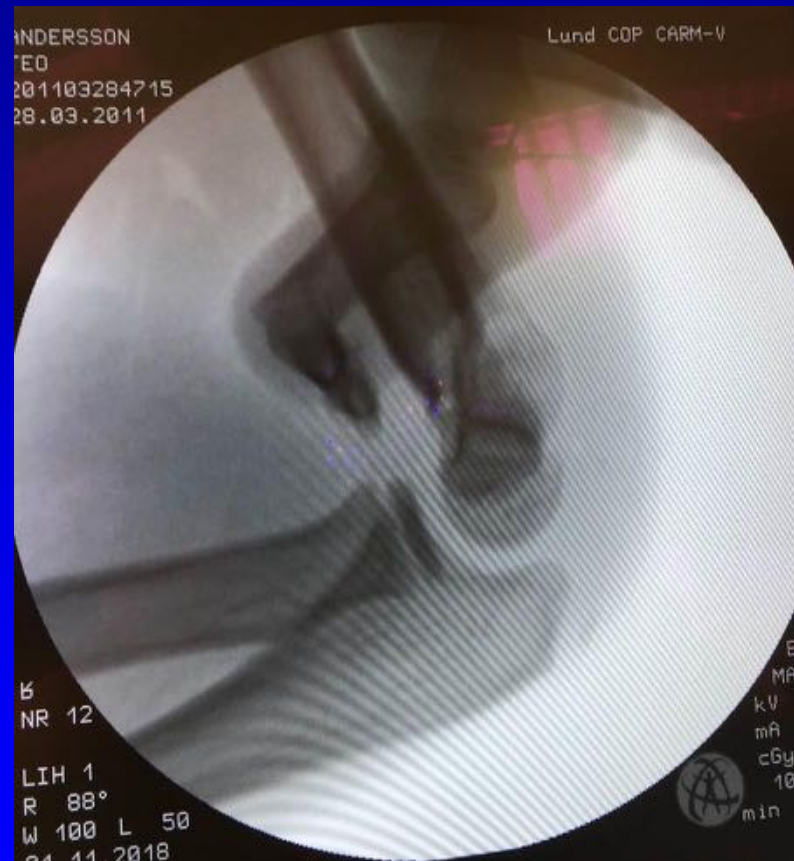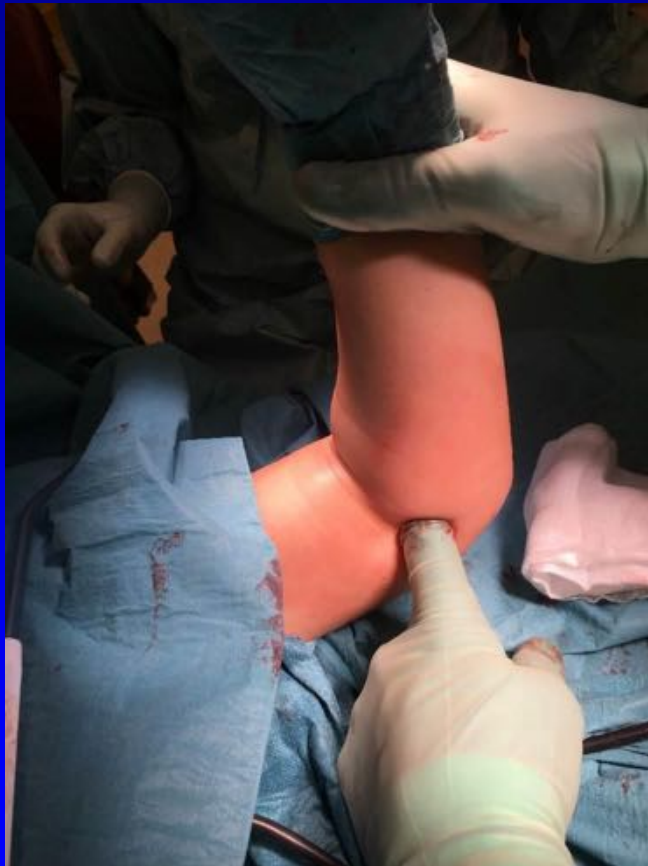
Domnad i tummen. Ingen radialispuls  
men god kapillär återfyllnad



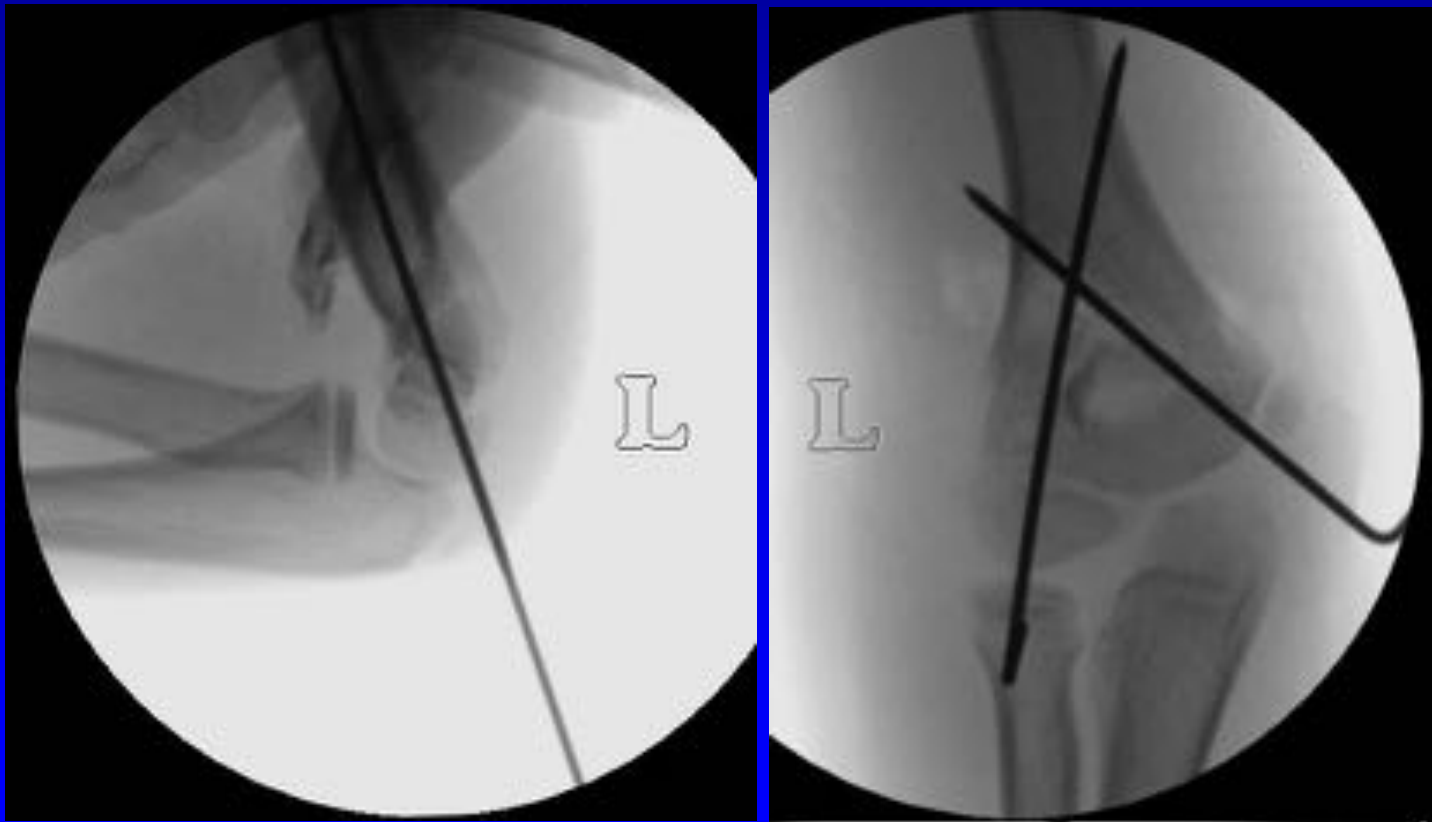
2 cm lång incision medialt distalt. Trubbigt genom fascia in till frakturhematomet



# Palpera frakturen ventralt med pekfingret-interponat?



Om inget interponat-reponera och stifta med hjälp pekfingeret på plats



# Böj och nyp av stiften

