

Behandling av radius- och ulnadiafysfraktur mellan 9 och 16 års ålder

Jacques Riad

Skaraborgs Sjukhus Skövde

Astrid Lindgrens Barnsjukhus Stockholm

Jacques.riad@vgregion.se

Målsättning

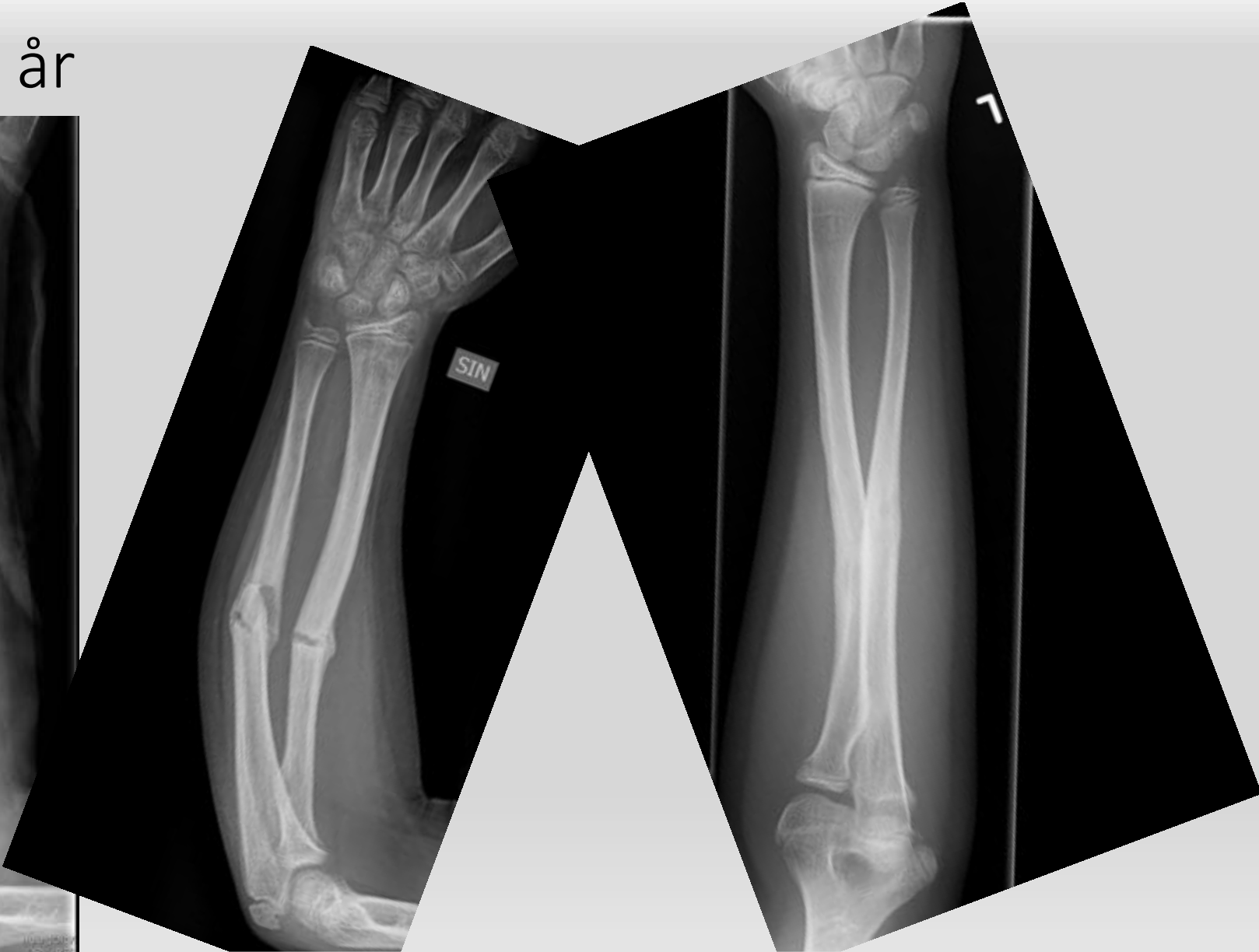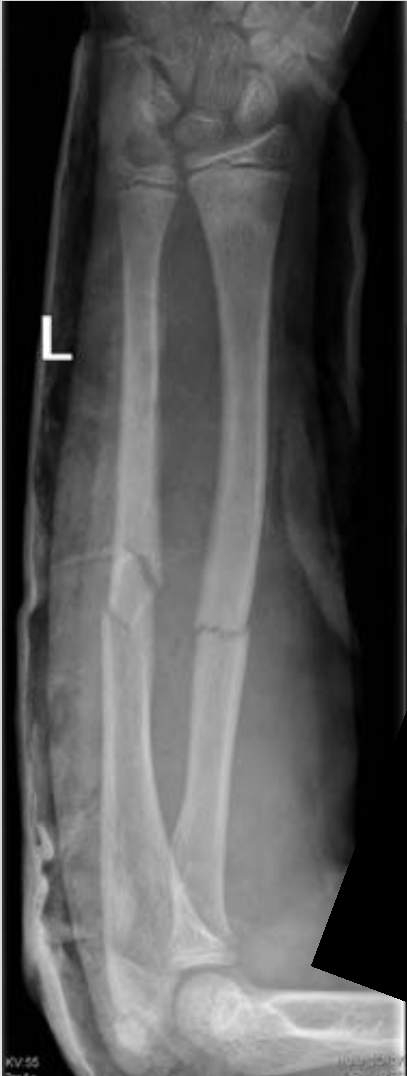Diskutera behandlingsmöjligheter, för- och nackdelar:

- sluten reposition och gips
- elastiska märgspikar
- plattfixation

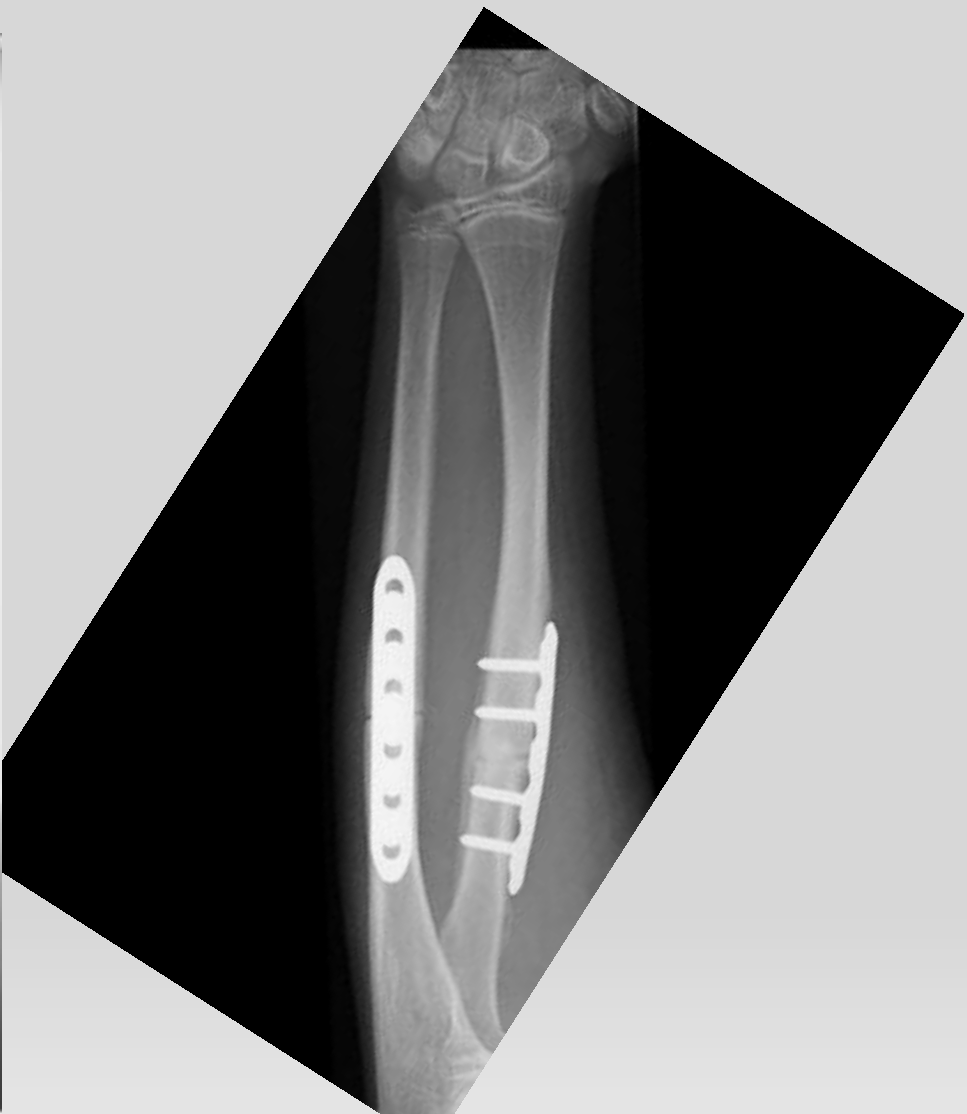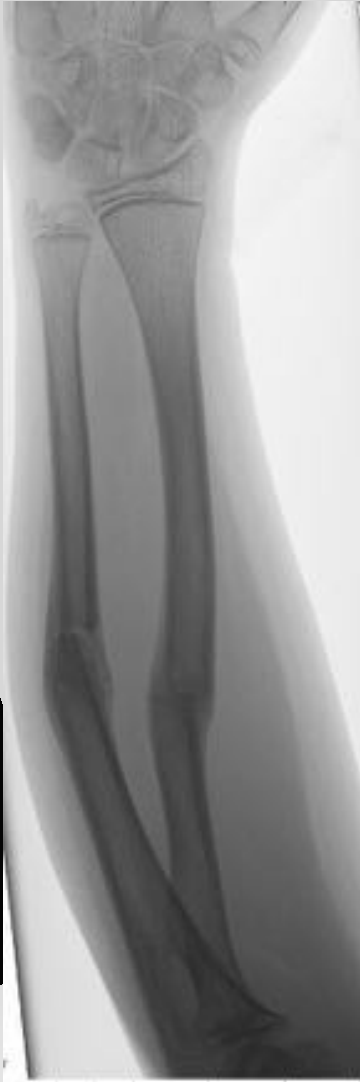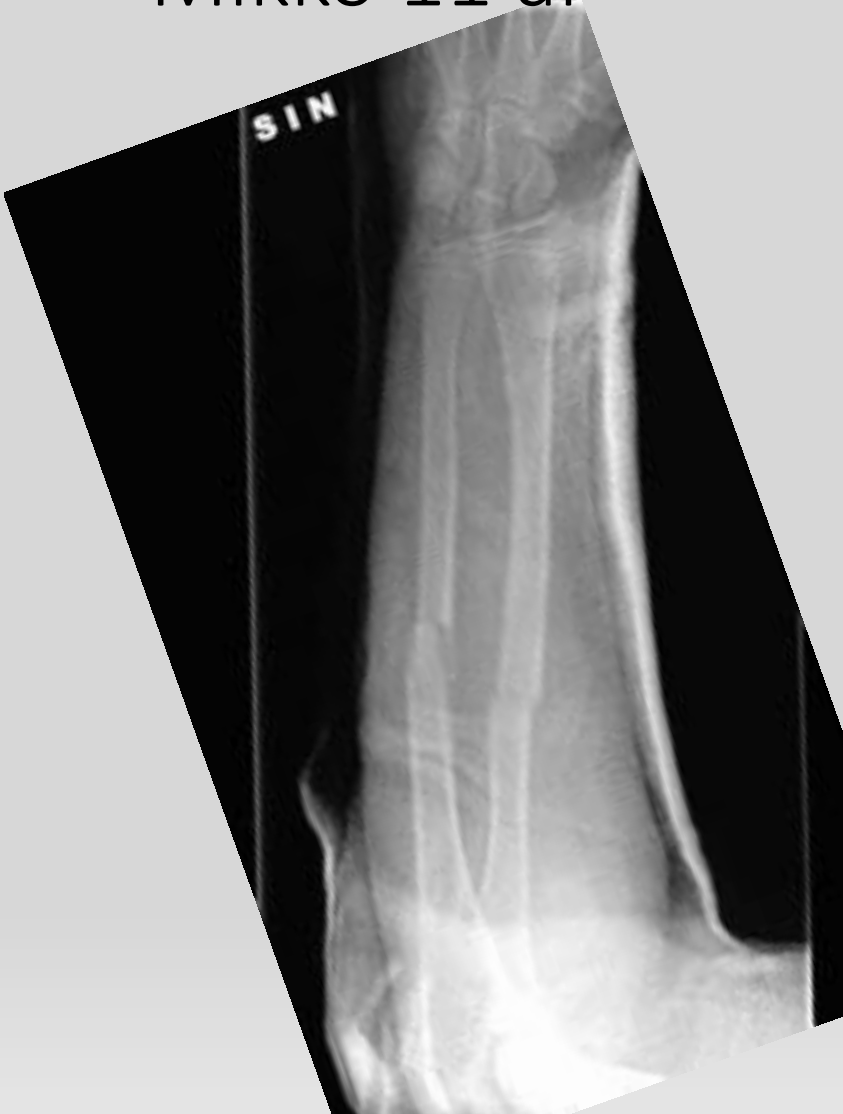Problemet

- refraktur
- malunion med nedsatt pro- och supination

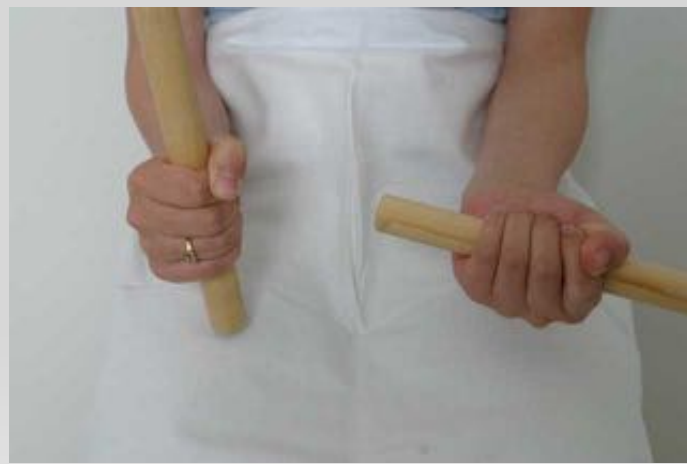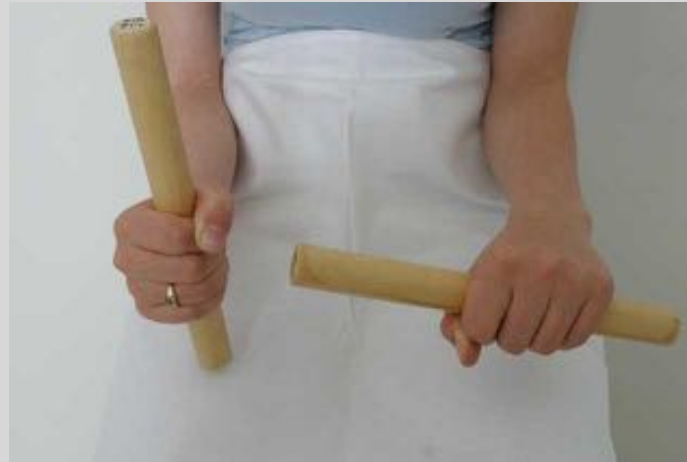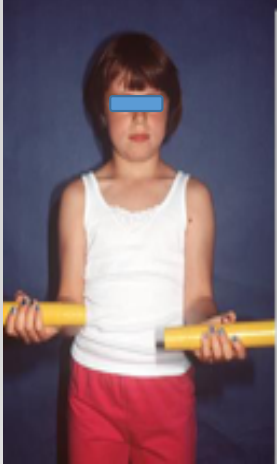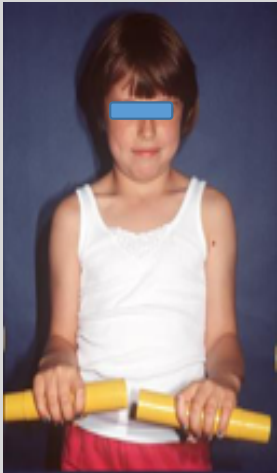Astrid 9 år



Mikko 11 år



Tveksamt om remodellering är förutsägbar



Vilken rörlighet behöver man?

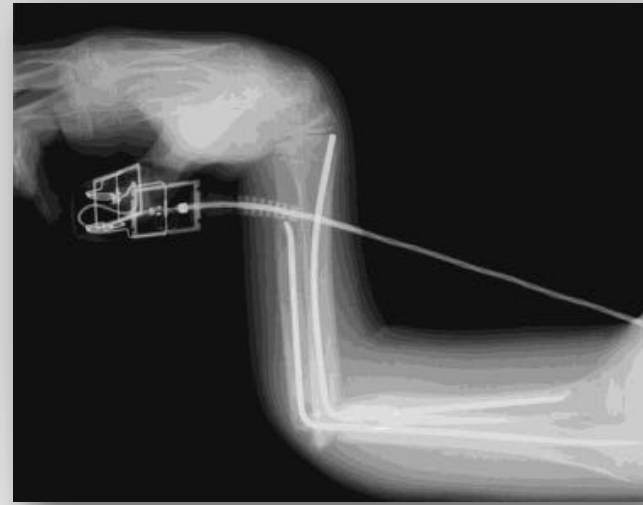
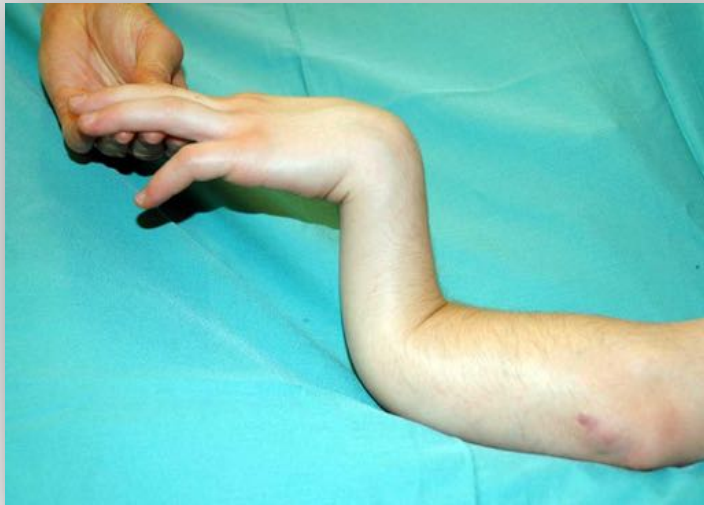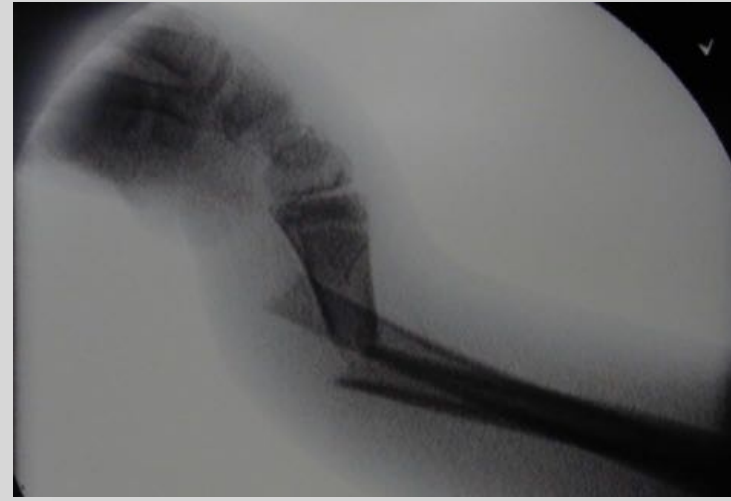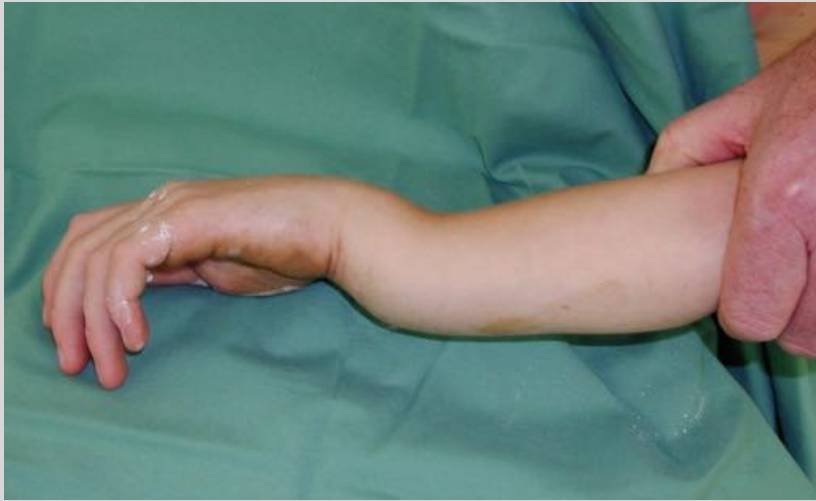Pronation 71°

Supination 84°


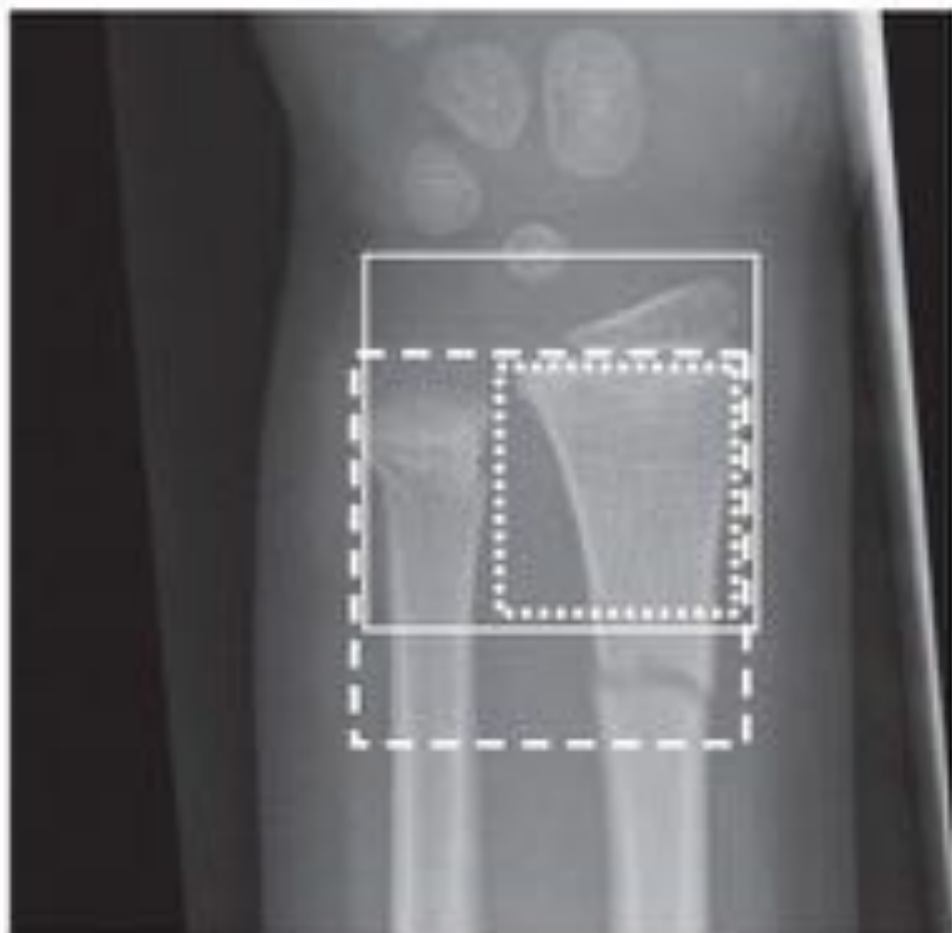
(Franklin, Robinson, Flynn, JPO 32-2 2012 EBM:
Management of pediatric forearm fractures)



Hur definieras diafysfraktur?



Forearm shaft/ distal forearm?

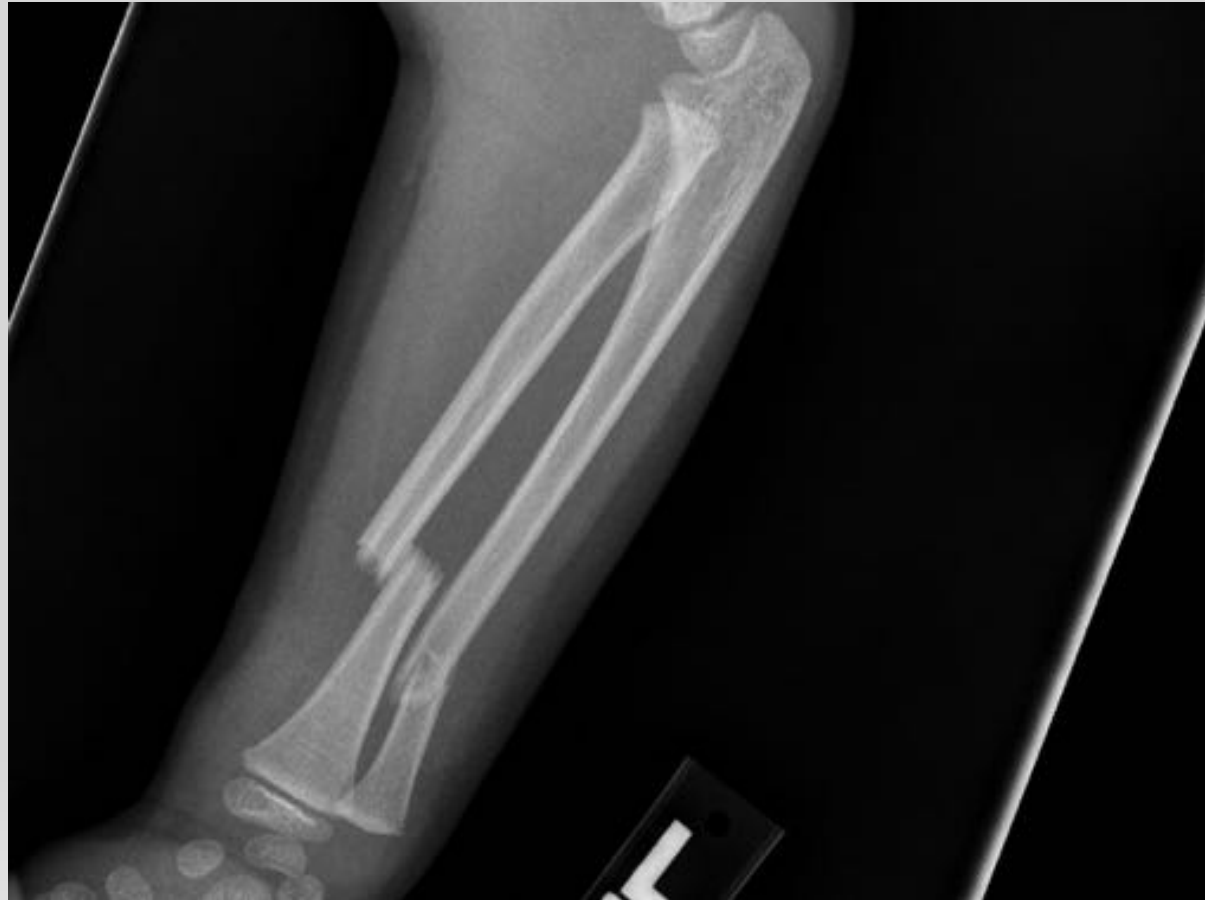

The rule of Müller (adult)

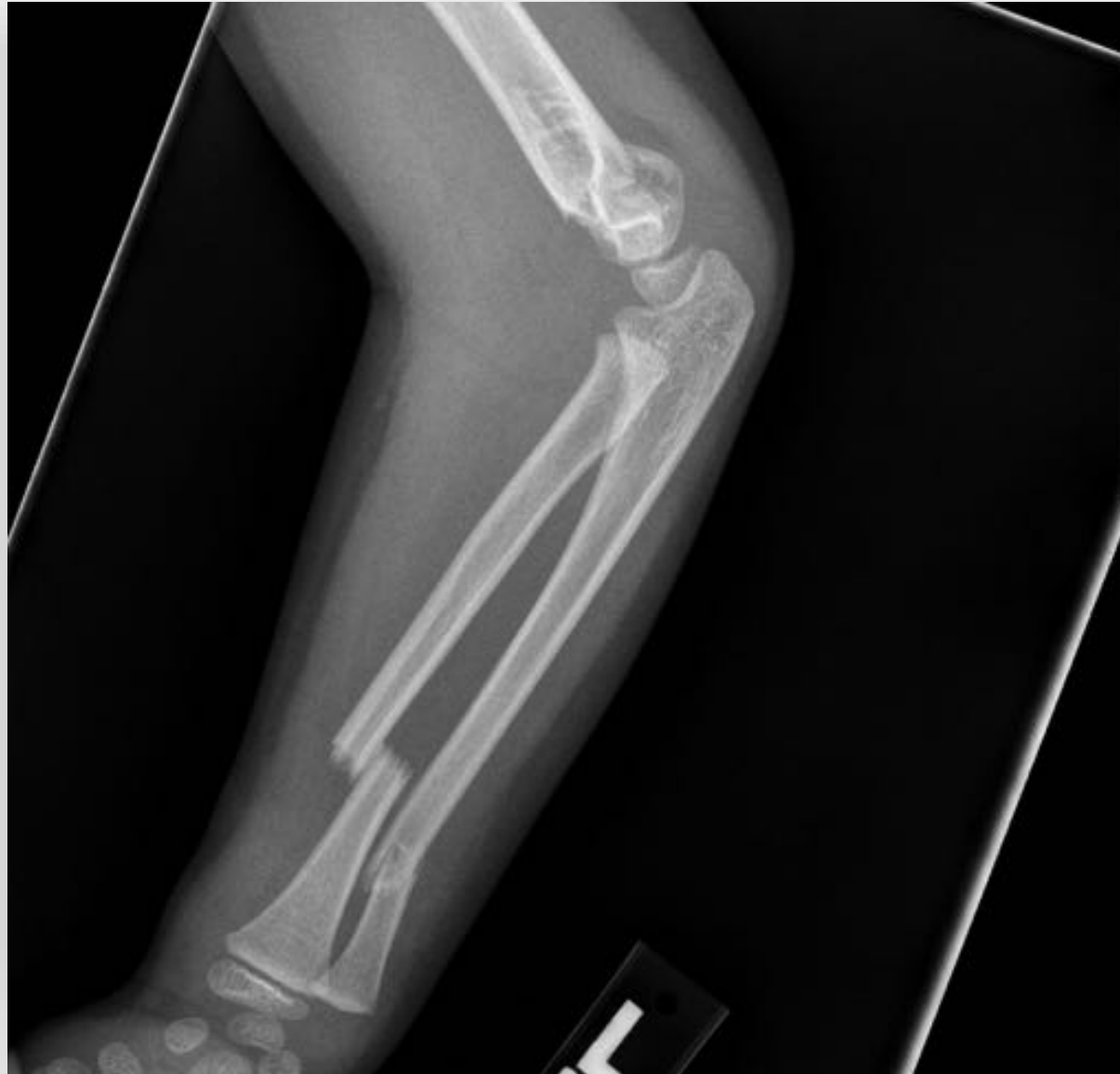The rule of the AO-classification for children

The rule of Li-La classification for this study

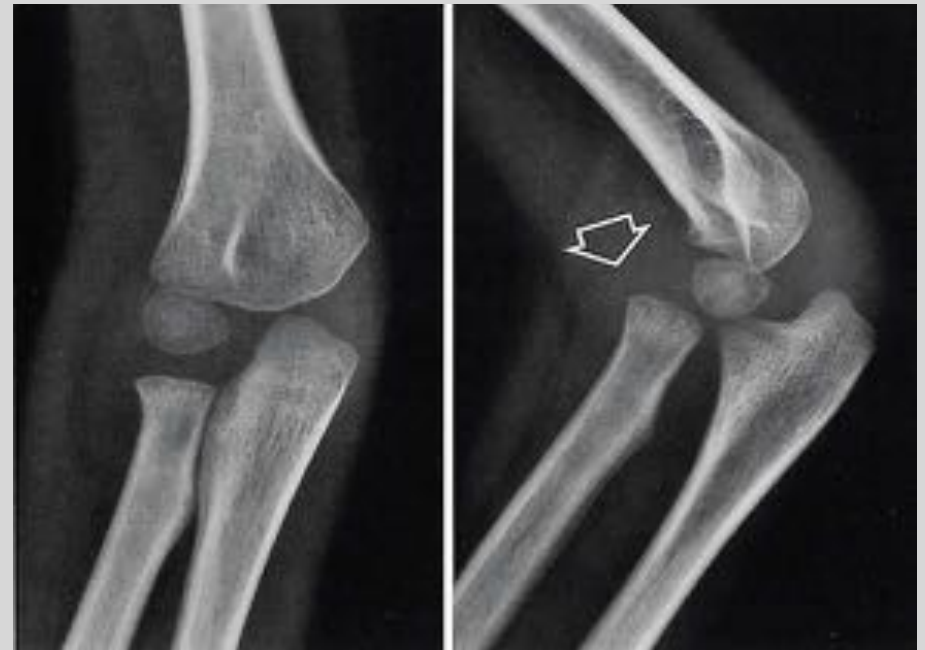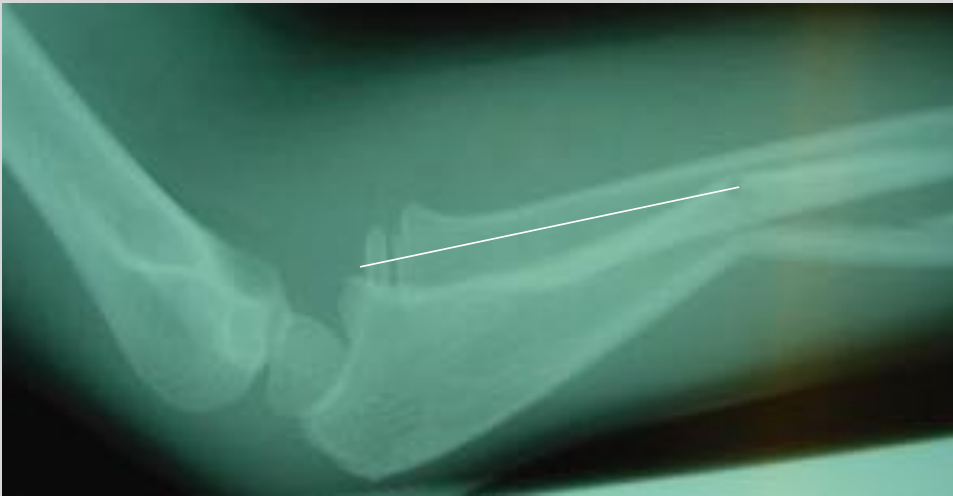Diagnos



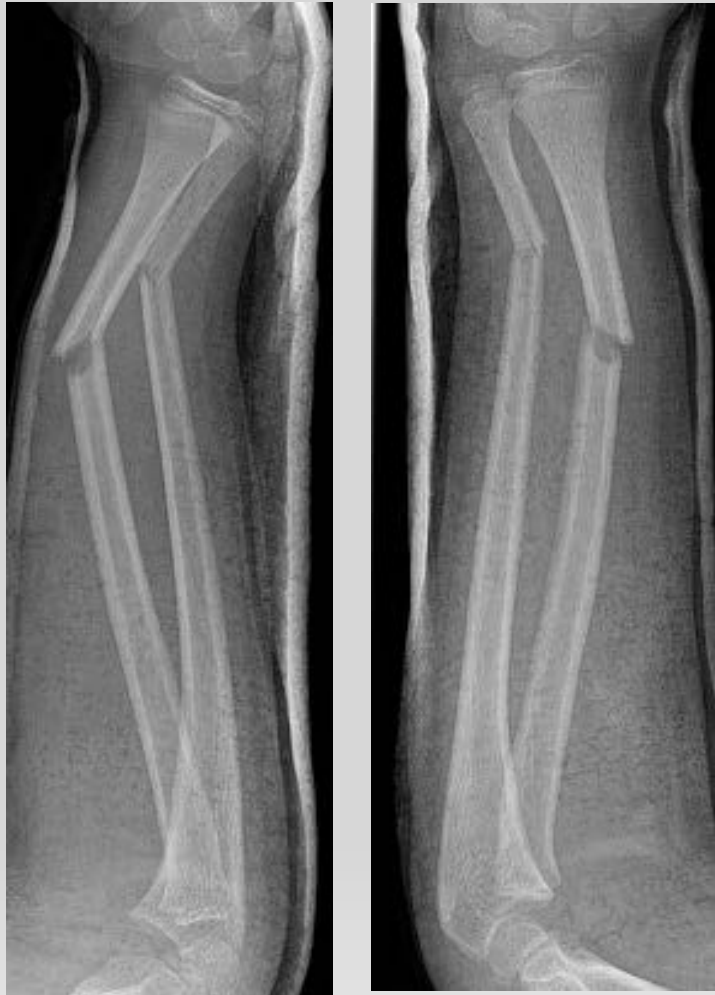Diagnos



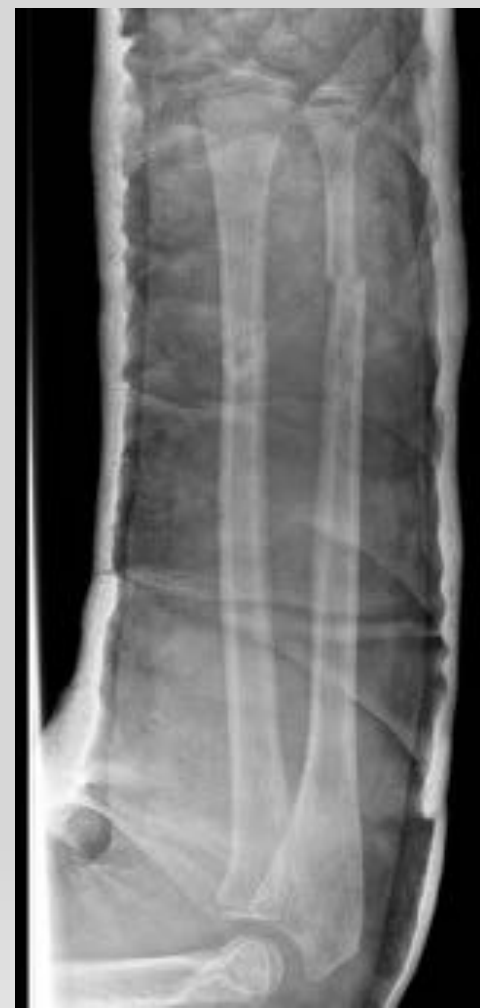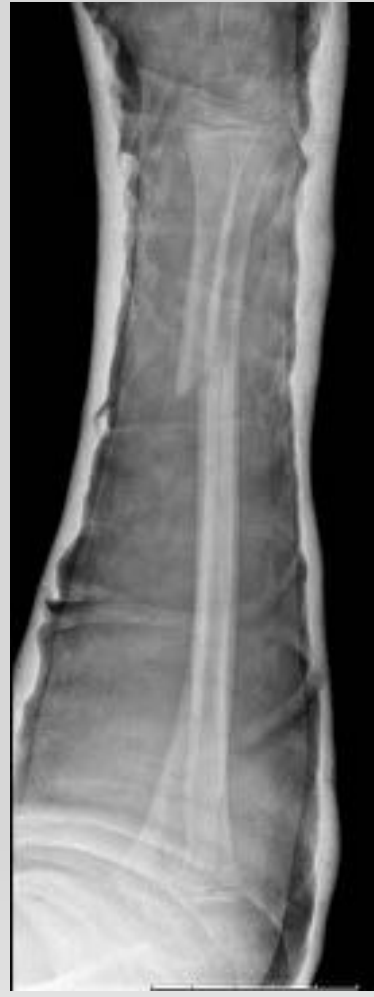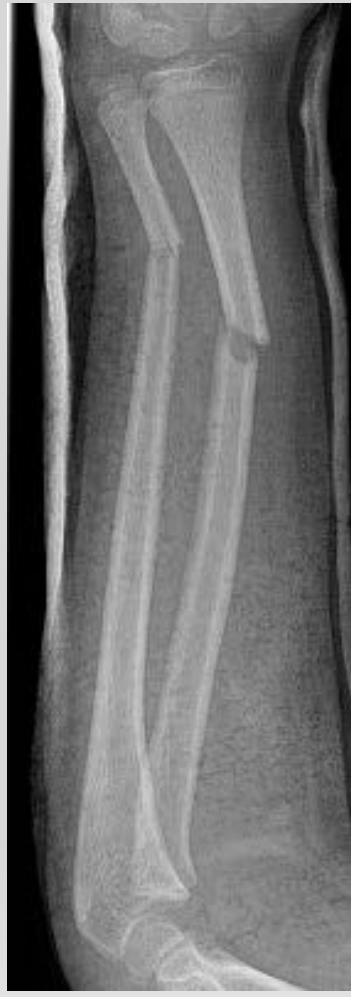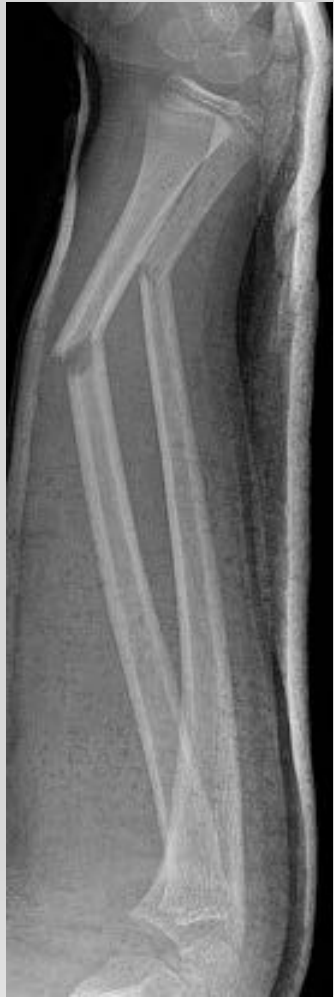Diagnos – Monteggia fraktur



Rätt patient –Neo 10 år – Rätt sätt?



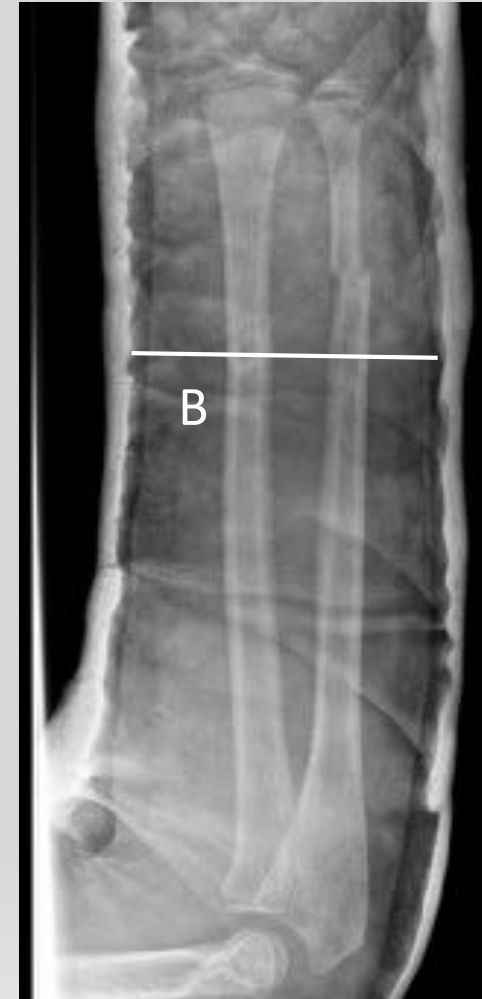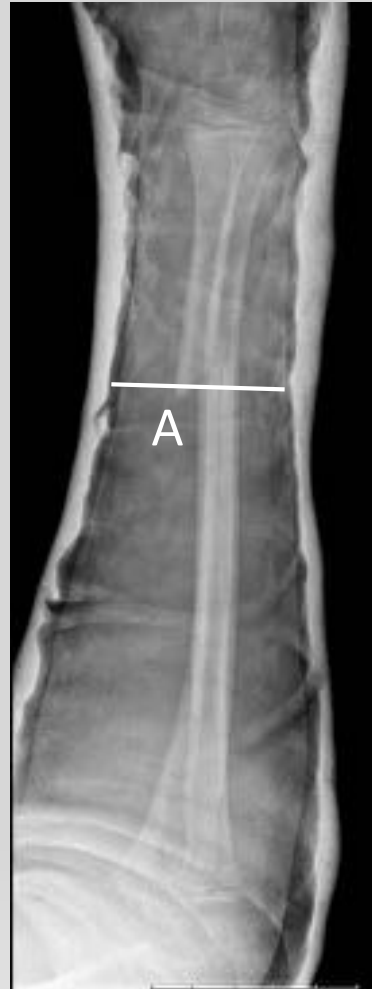Vinklad fraktur, reponeras och gipsas



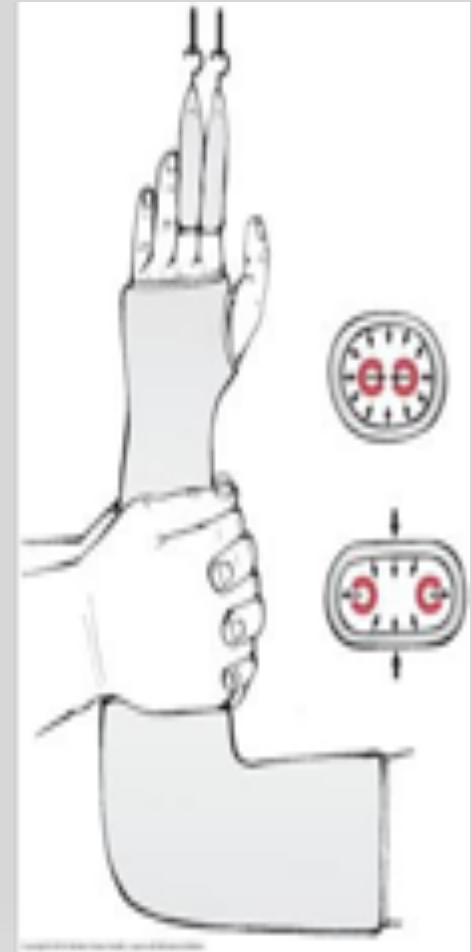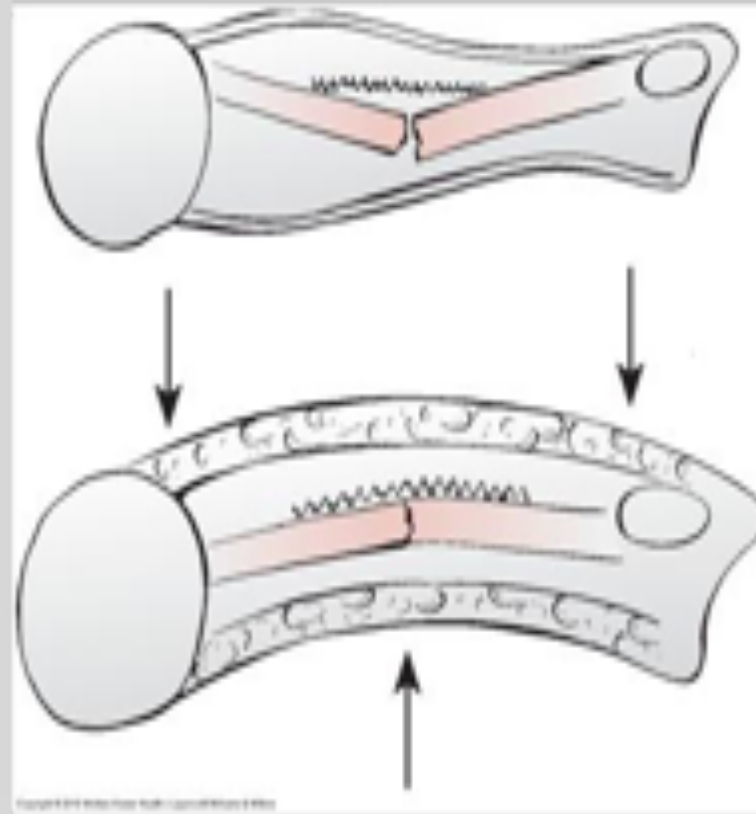
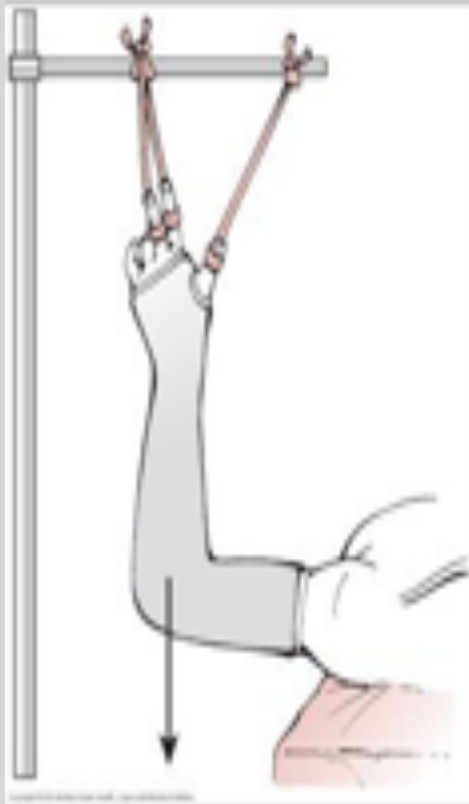Cast index

Cast index=A/B

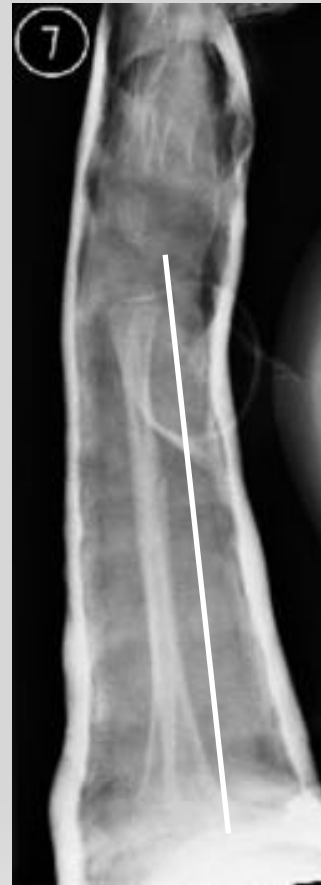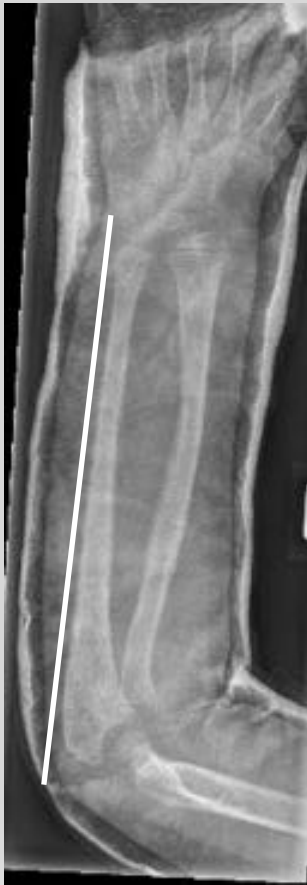”...increased rate of re-displacement included cast index ≥ 0.7
(Asadollahi, *Acta O* 2017)



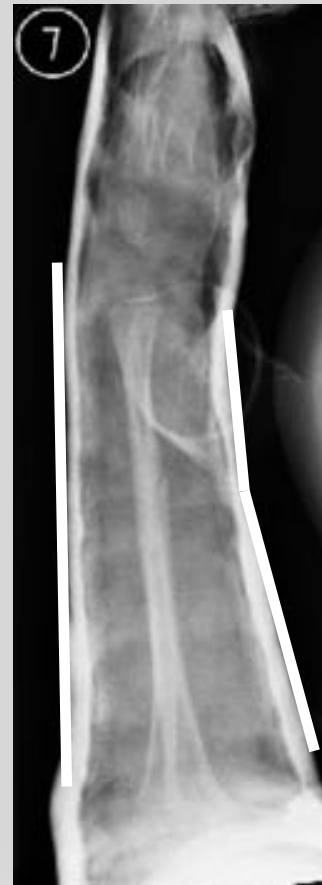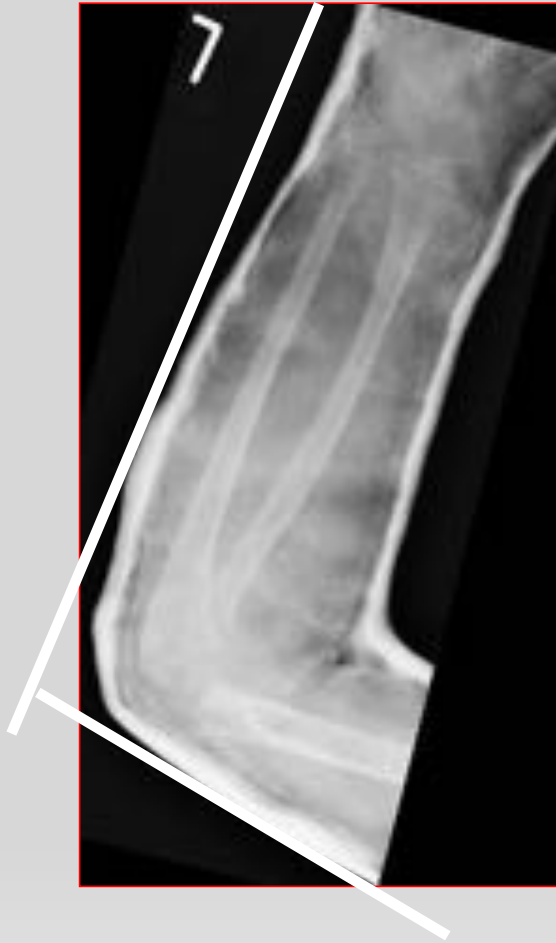Gipstechnik



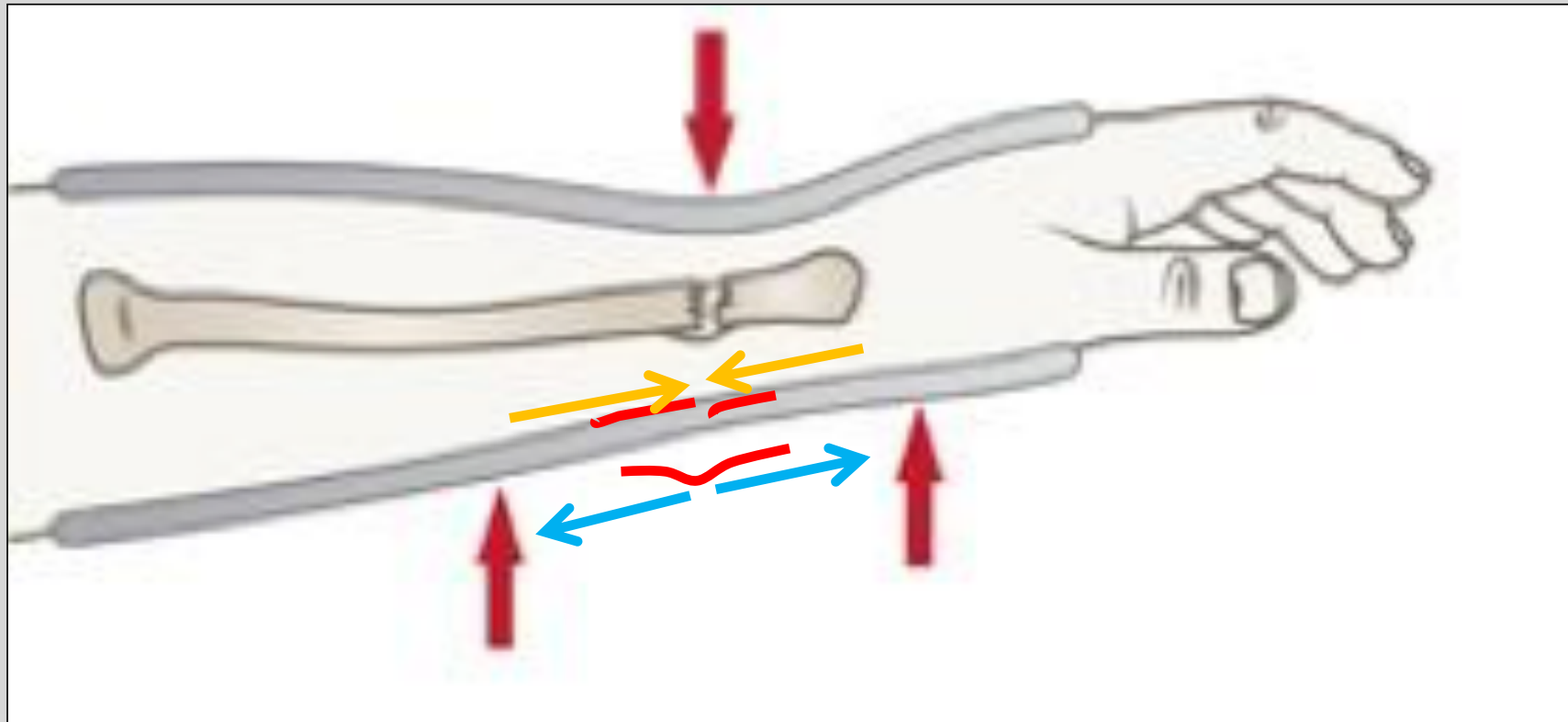
Form på radius och ulna



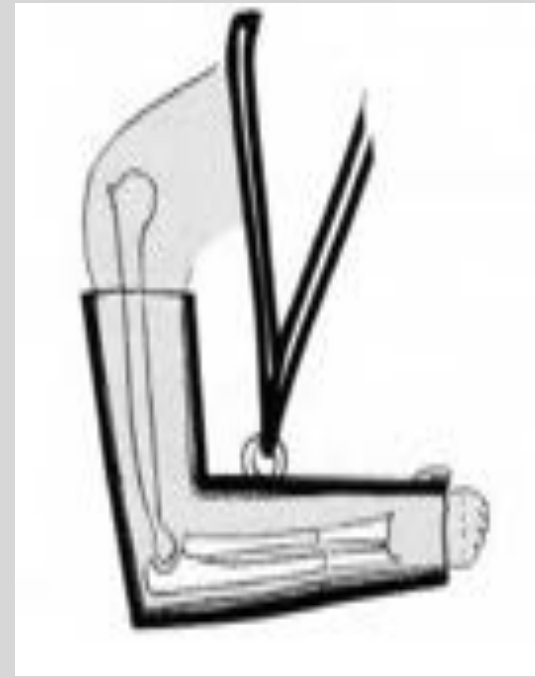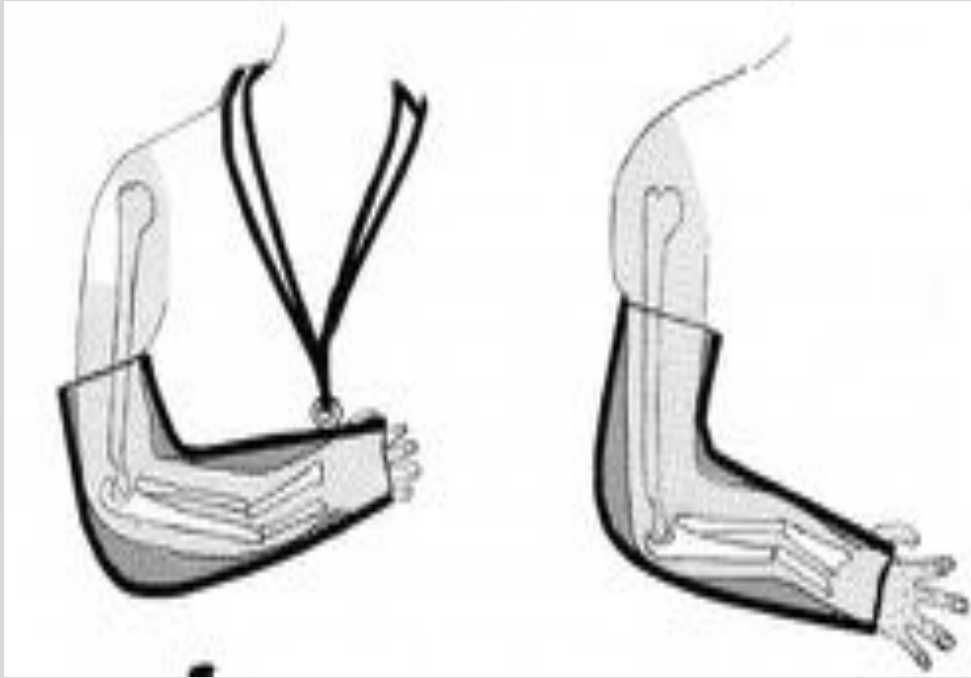
Gips



Gips - Trepunktstütz



Gips



- Frakturen kan inte stödja tyngden av gipset

Sluten reposition – Rätt plats?

- I lustgas på akutmottagningen?
- Varierande antal fall på olika sjukhus, får man rutin?
- Knäcker du andra cortex i lustgas?
- Hinner du lägga gips i lugn och ro?

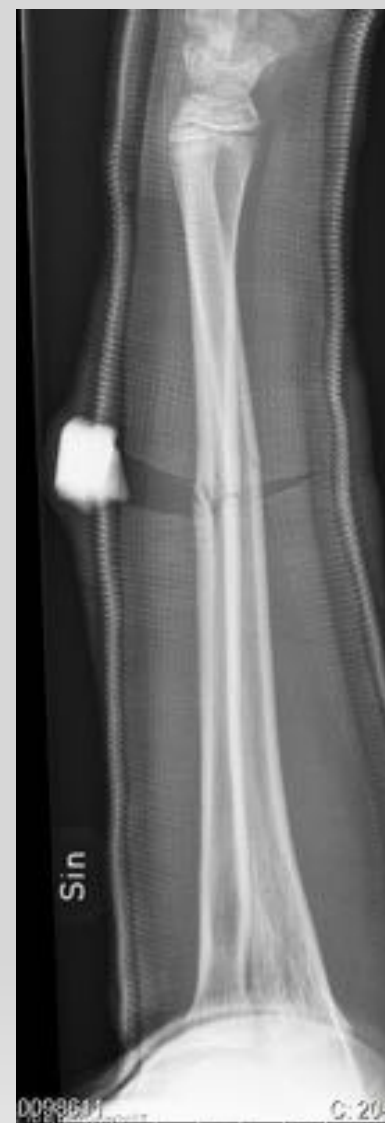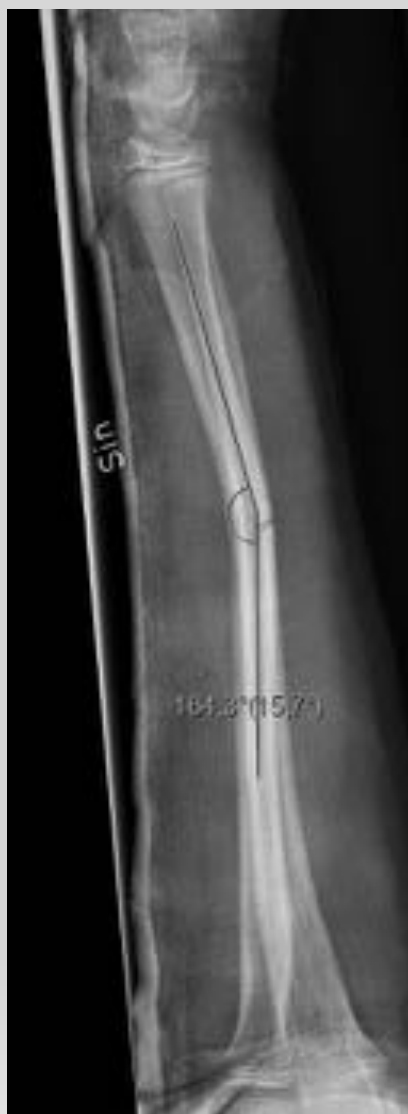Versus

- I narkos på operationsavdelning med genomlysning

10 dagars kontroll

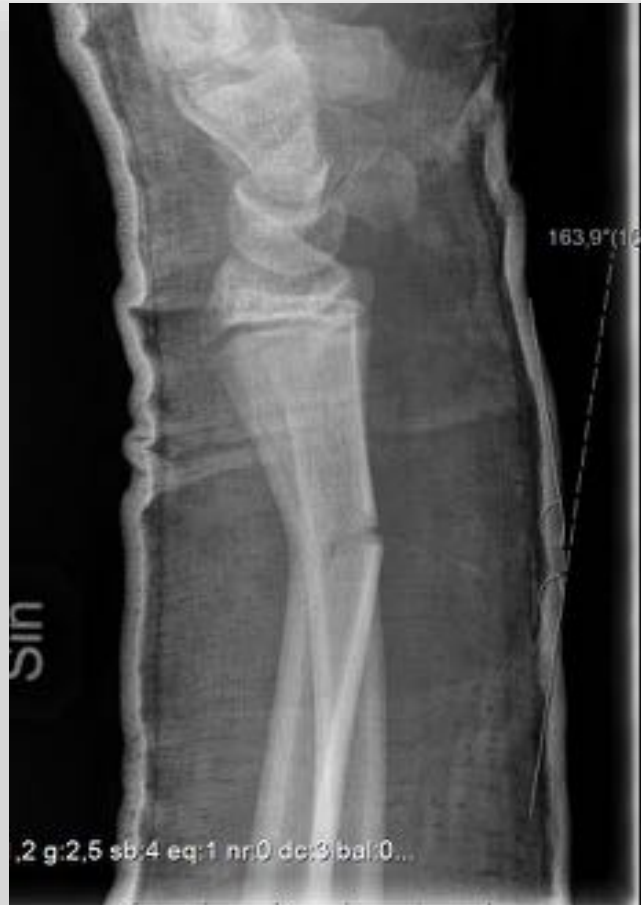- Hur sitter gipset?
- Har det rört sig på röntgen? Jämför med tidigare undersökning
- Ev ta av gipset och titta på armen, jmf med den icke-skadade
- Lägg nytt välmodellerad cirkulärgips med 3-punkts stöd
- Gipstid 6 veckor
- Var generös med helarmgips

Månsa gips

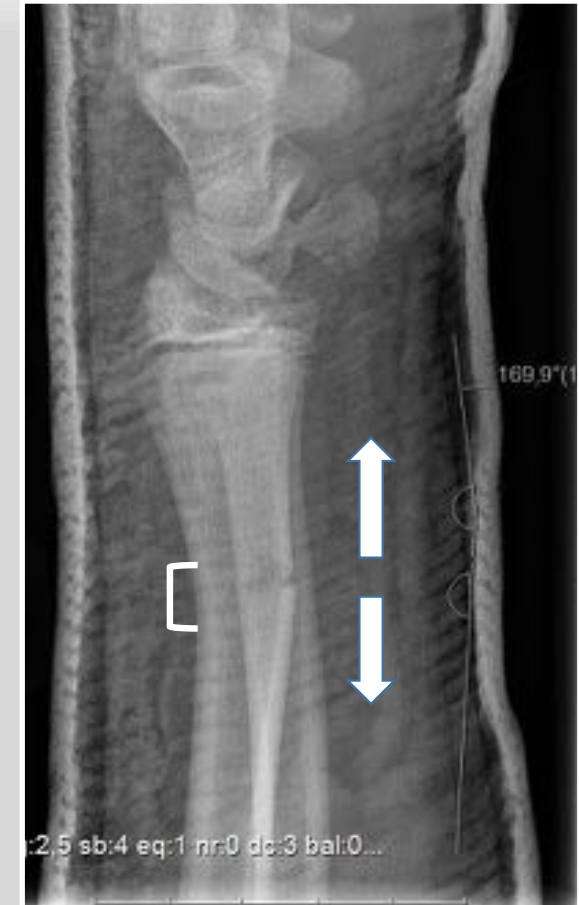

Moltas 14 år
risk för refraktur

Knäck andra kortex
"Cracking sound"

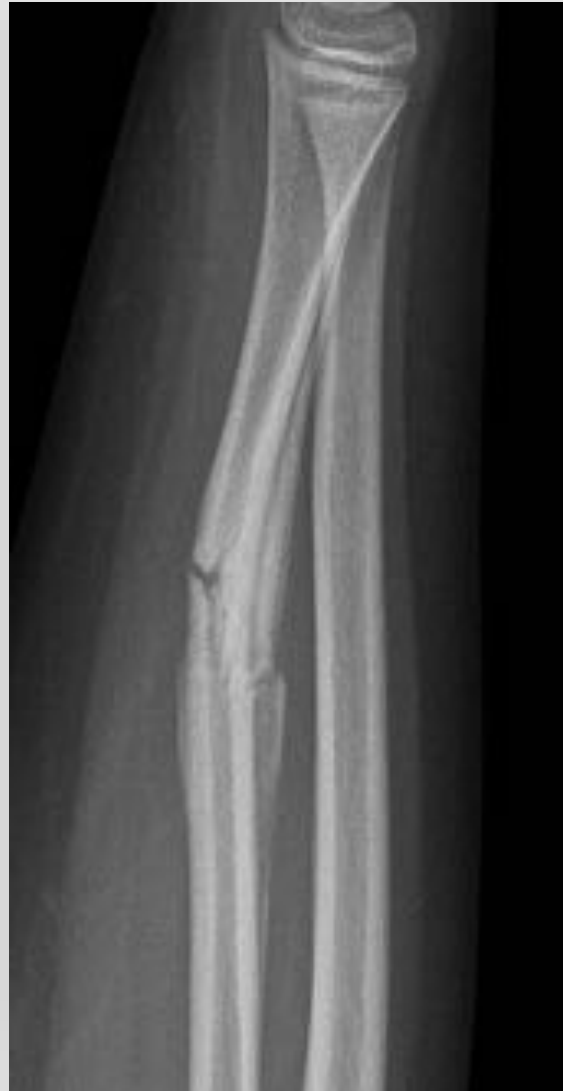

Efter första
försöket i
lustgas

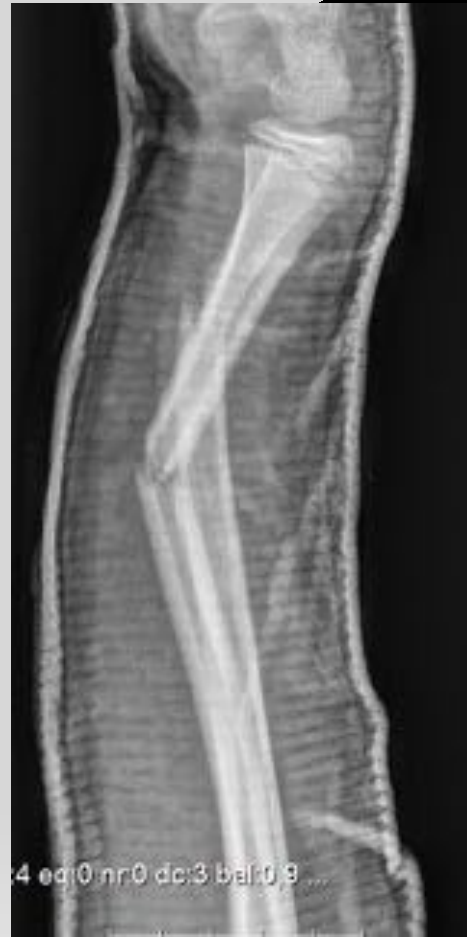
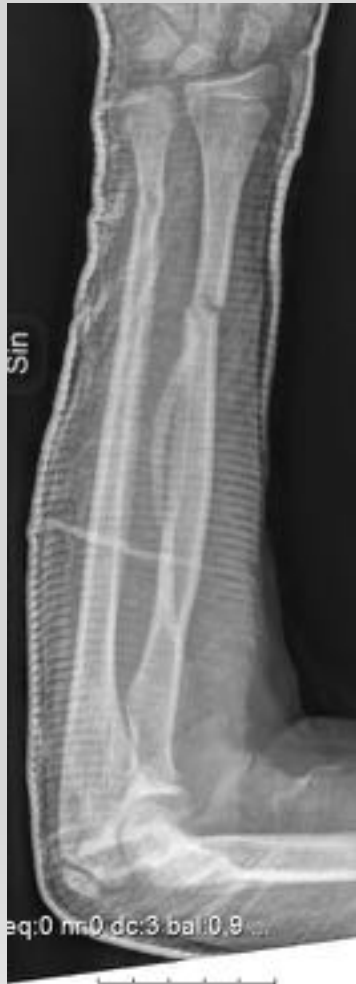
Efter andra
försöket i
lustgas

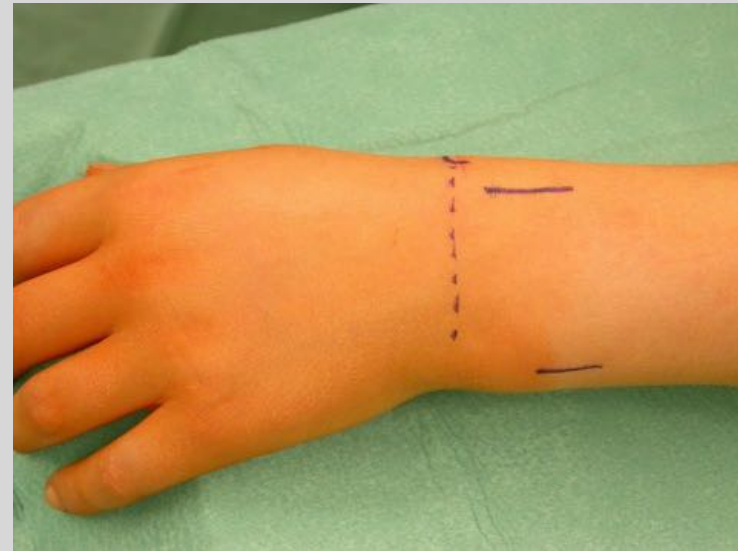
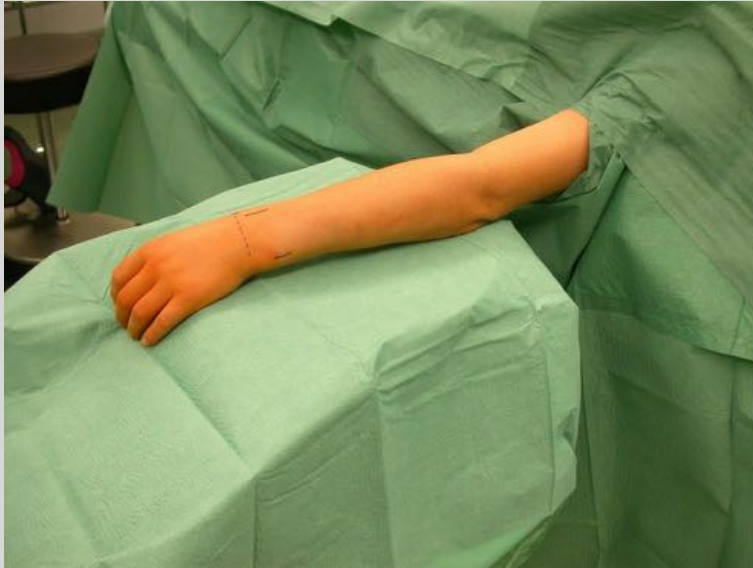Erik 14 år

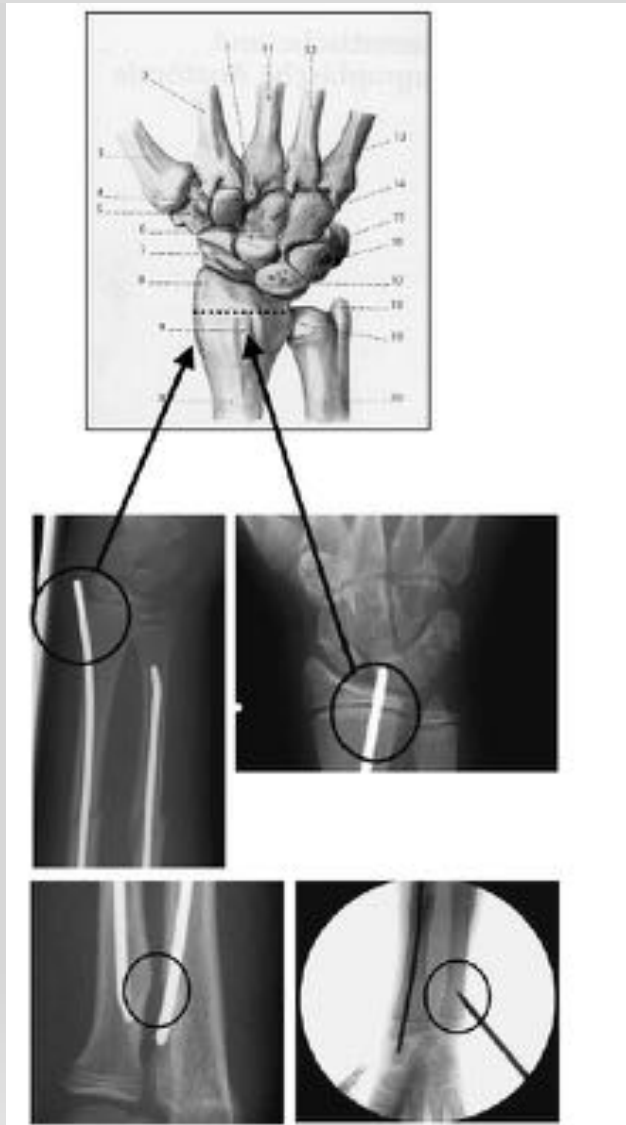


Mary 12 år



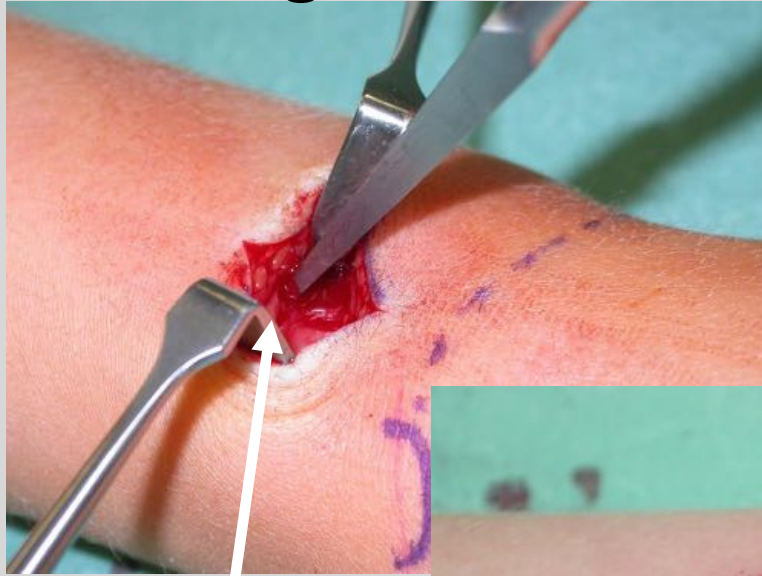
Teknik - elastisk margspikar underarm



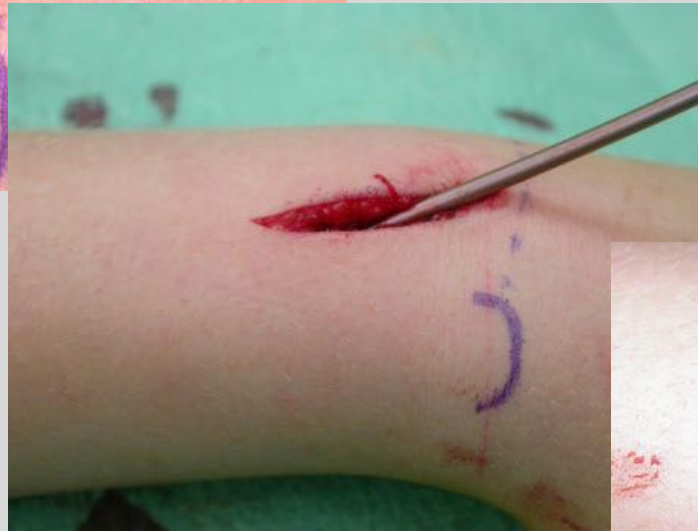

- Radius insertion
 - Styloid
 - Lister's
- Ulna insertion
 - Proximal lateral metaphysis
 - Distal medial metaphysis
- Leave nails until callus modelled!!!
- Bandage sufficient

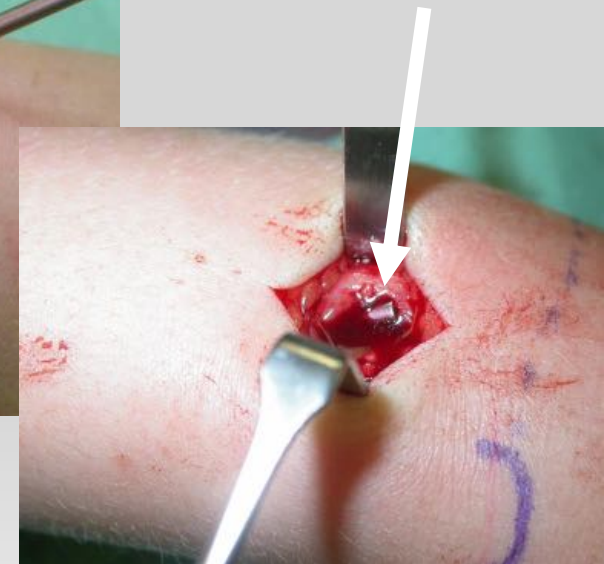Radius retrograde insertion



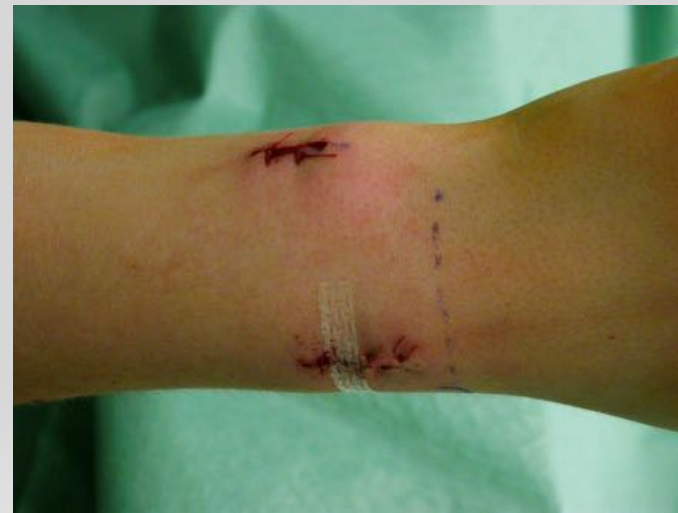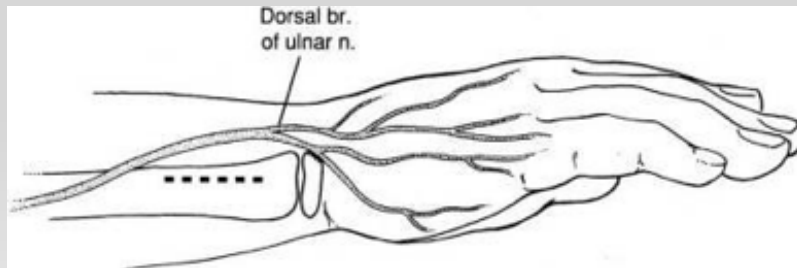
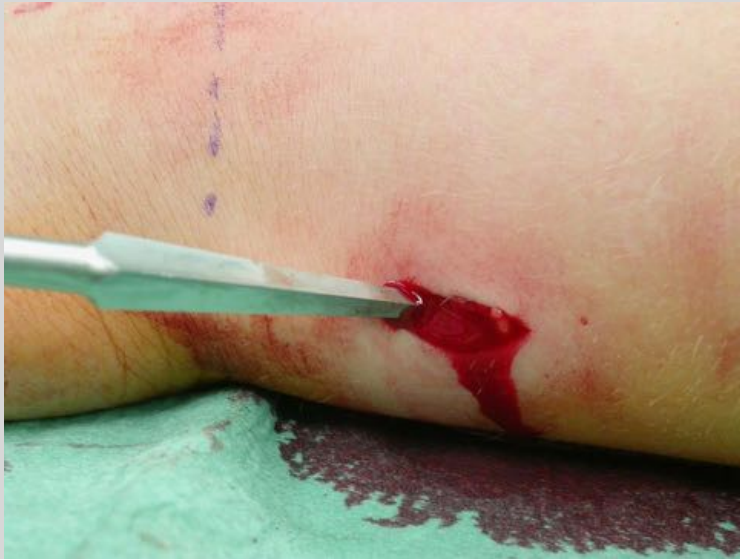Protect tendons



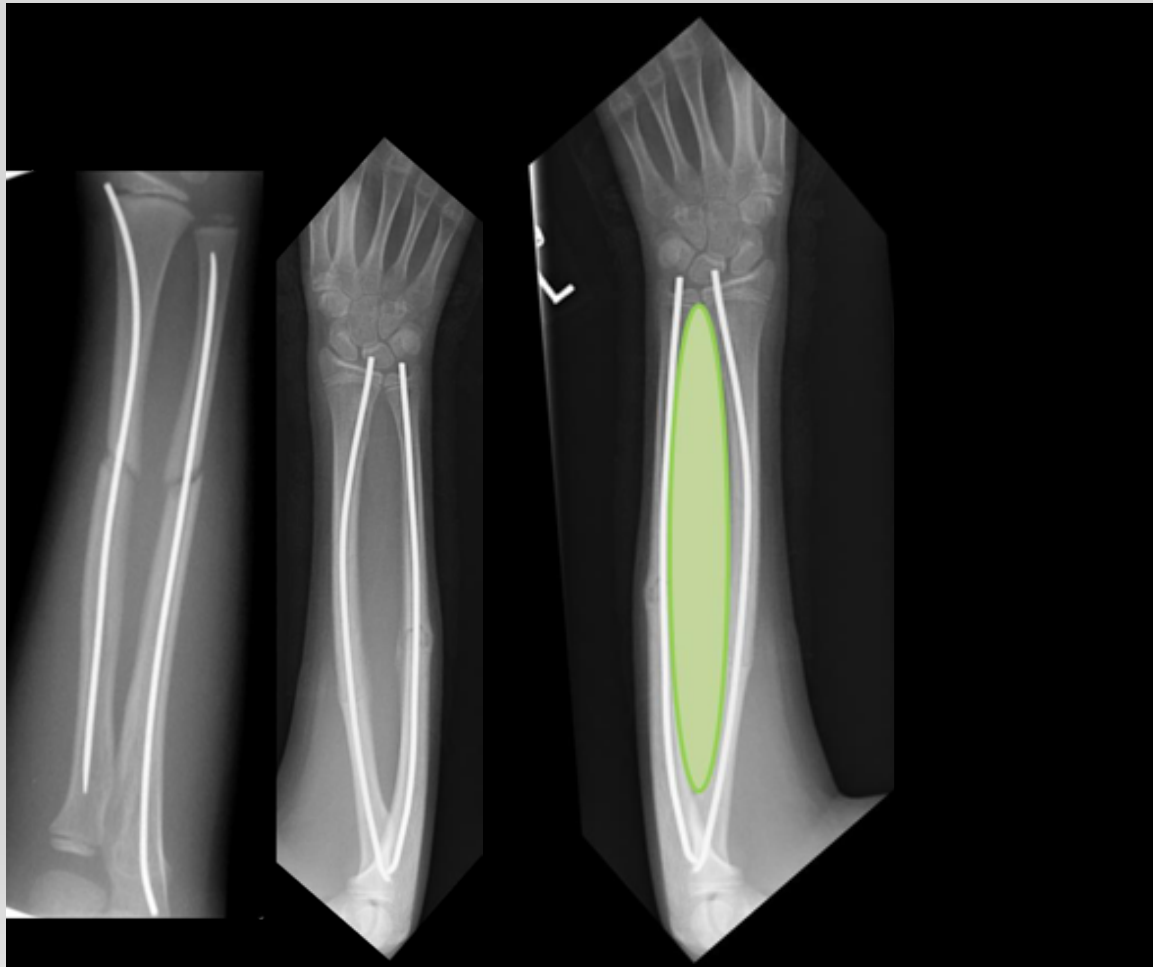
Just proud but
beneath skin

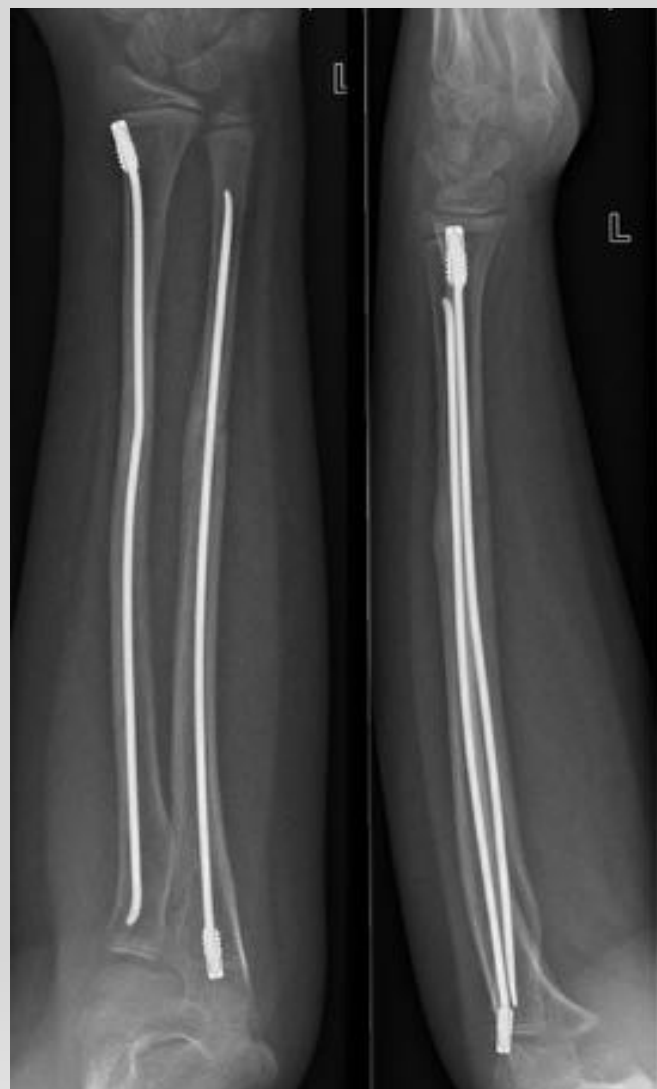

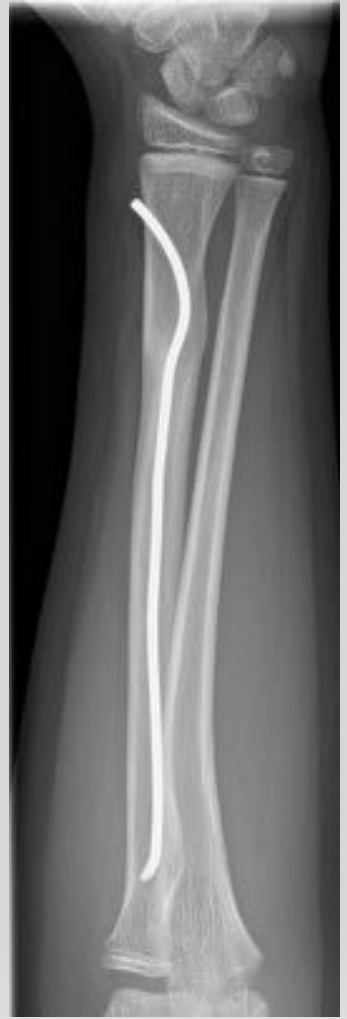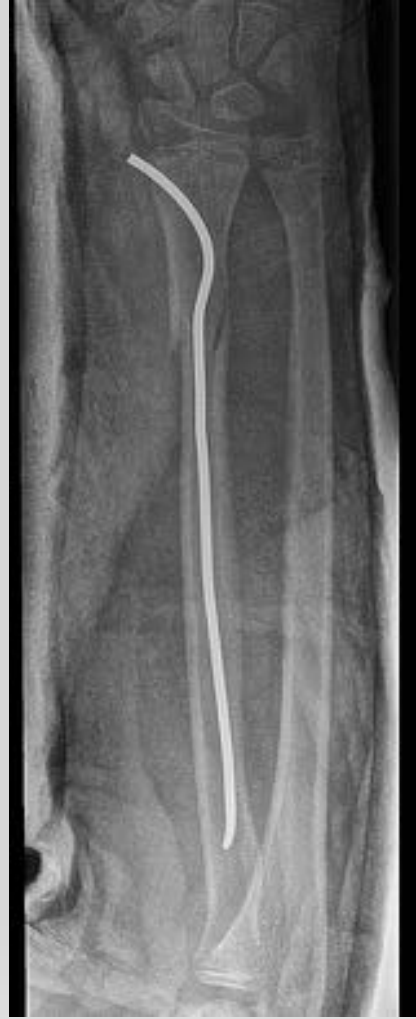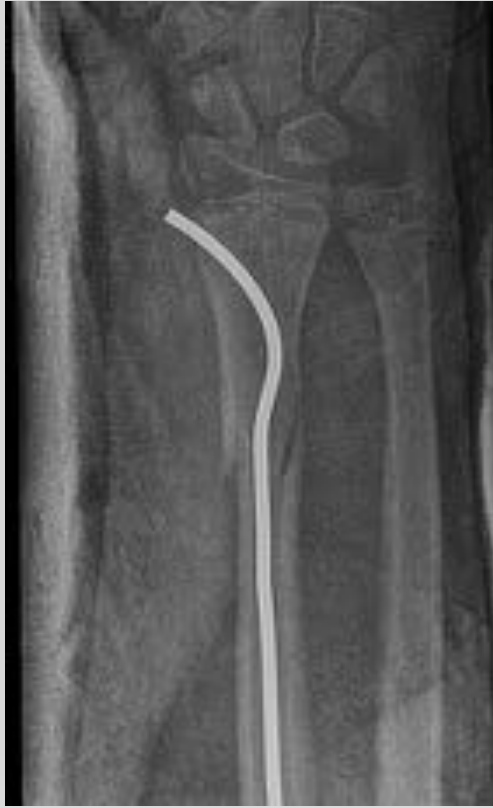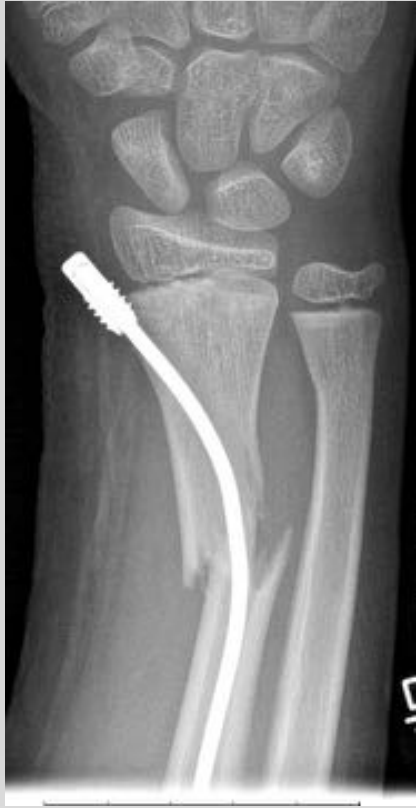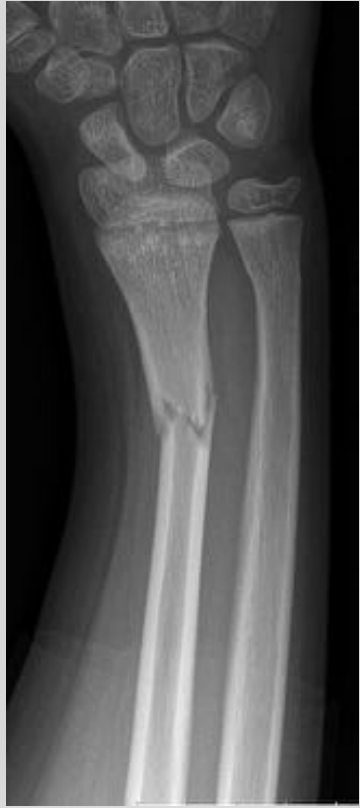Ulna retrograde insertion

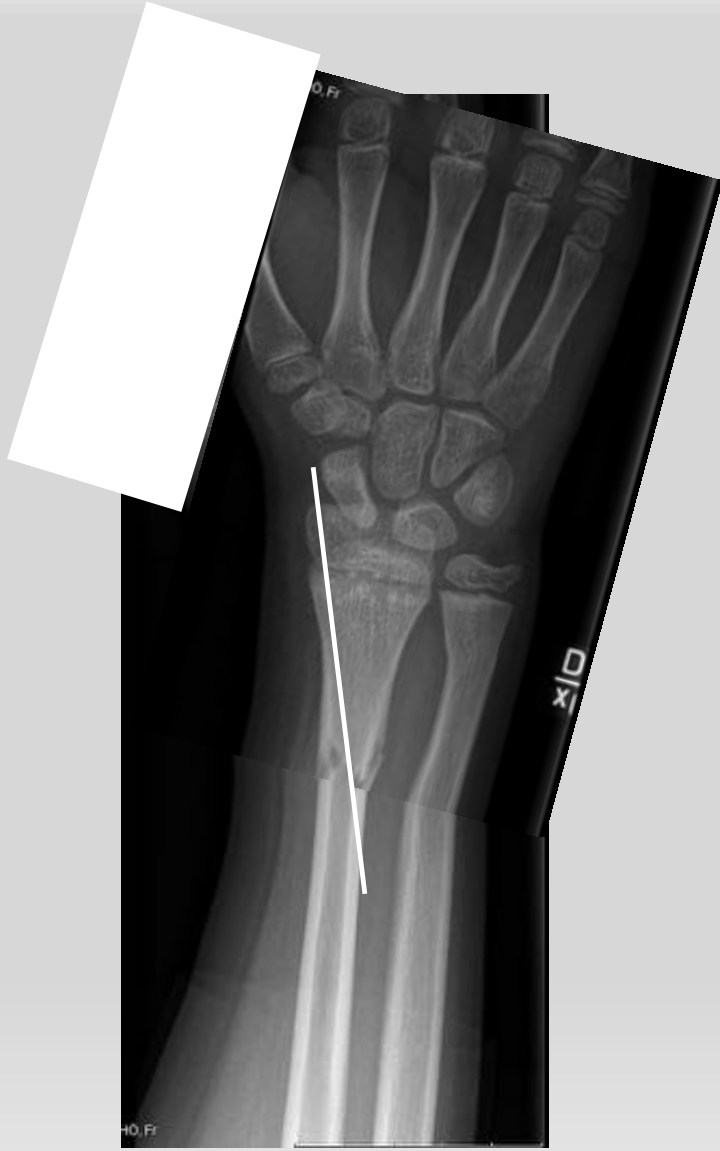
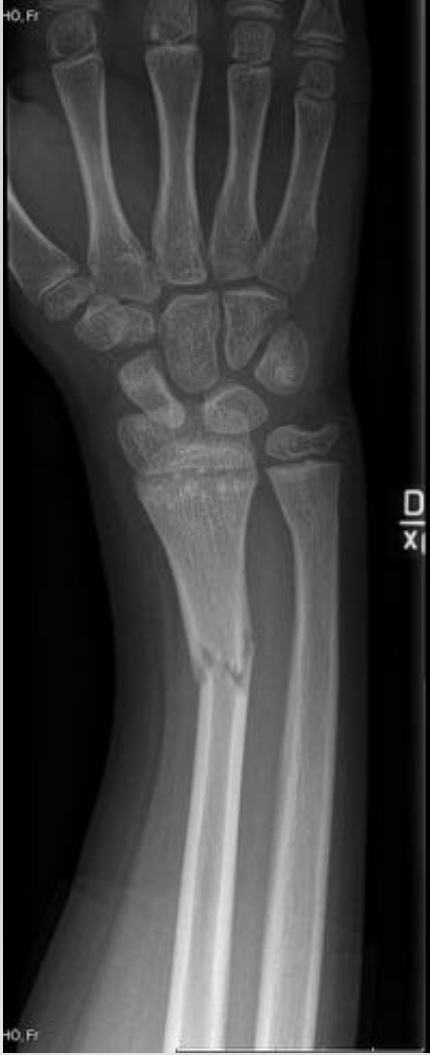
New entry points tension the IOM properly

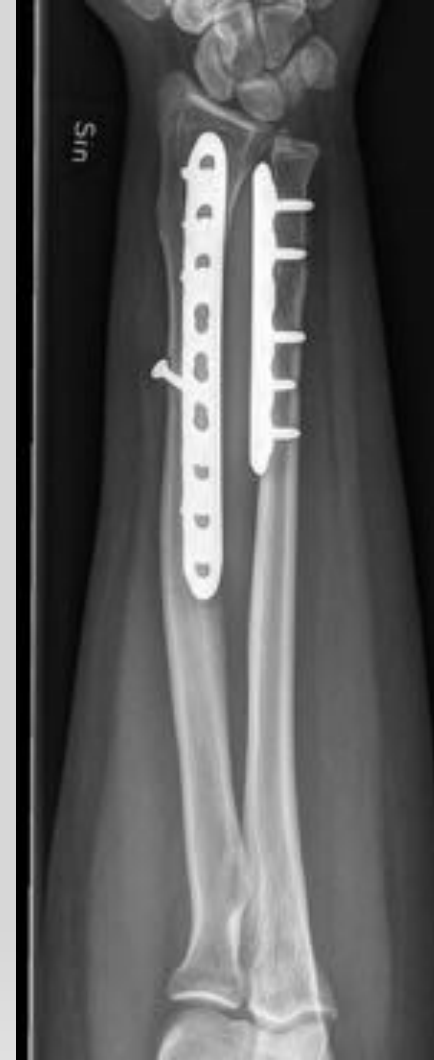
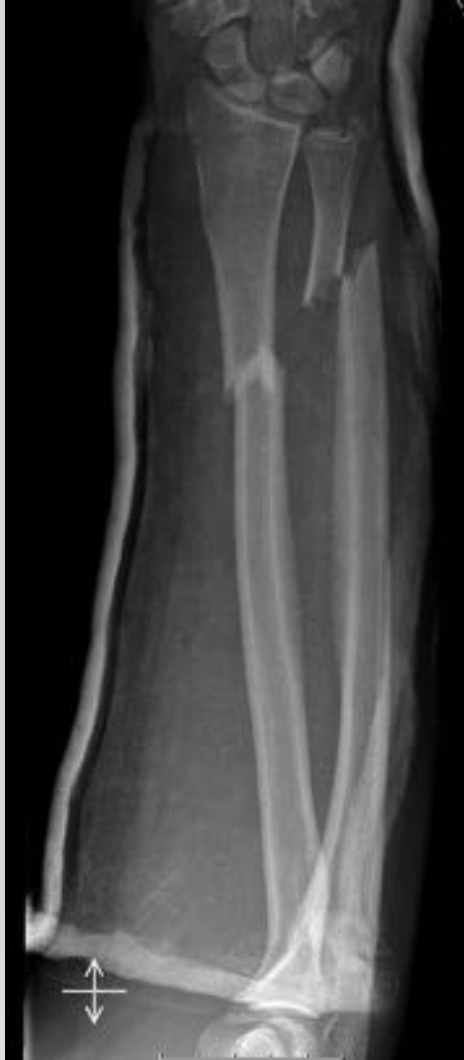




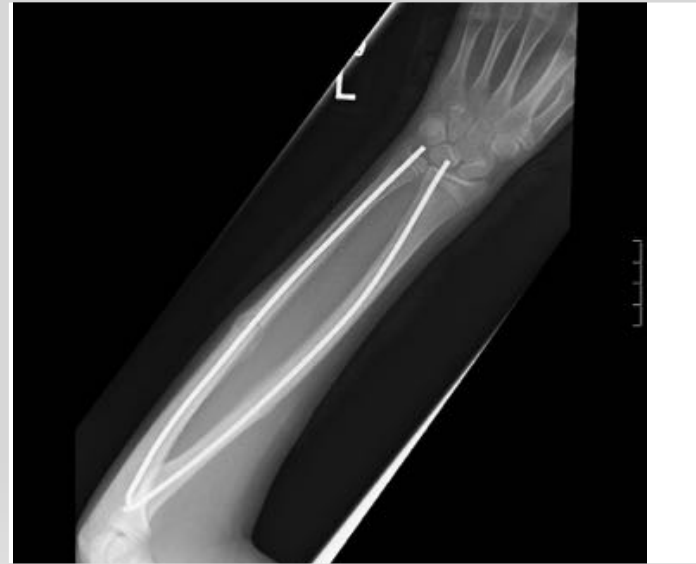
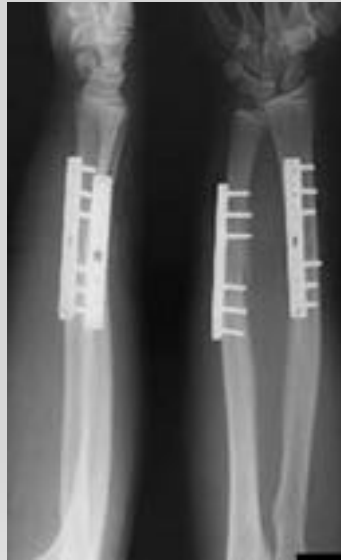
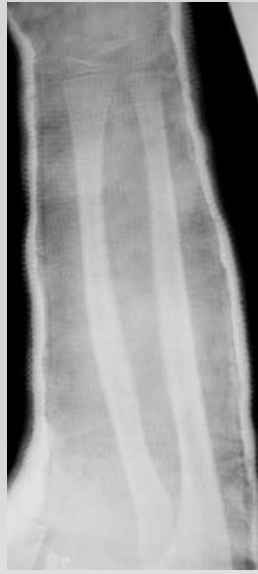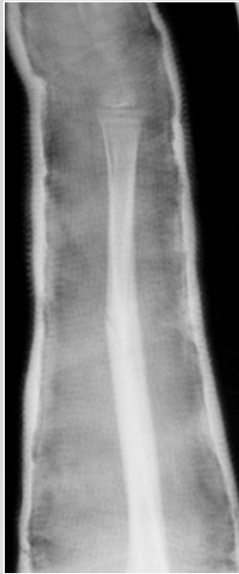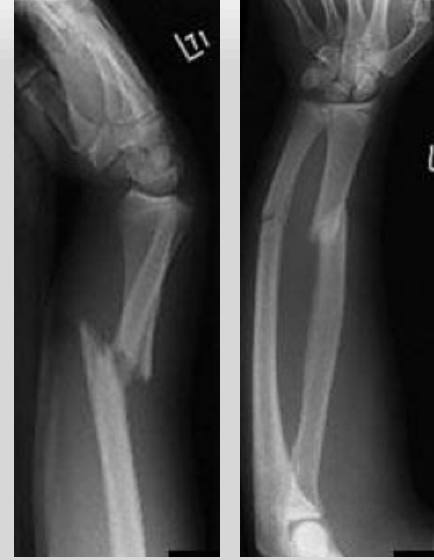Plattfixation



Whatever you
do - do it well



Take home message

- Vinklade och upphakade diafysfrakturer behandlas med gips
- Felställda och avhoppade diafysfrakturer behandlas med elastiska mägspikar
- Från 13-års ålder överväg plattfixation för omdelbar rörelseträning