Svensk Ortopedisk Förening
Swedish Orthopaedic Association

Svensk Ortopedisk Förenings examen, skriftliga delen 2021-03-19

Frågor och svar

Ortopedexamens skriftliga del kommer att ske i en skrivningsmodul i lärplattformen Canvas. Den nås via internet med en vanlig webbläsare http://XXXXXXXXXXX). De som anmält sig kommer att få en särskild inloggningskod redan några veckor innan ortopedexamen. Examinanden ska då kontrollera att inloggningen fungerar och även provskriva någon/några frågor, gärna/helst på den dator (obs! ej privat dator) som ska användas vid skrivningstillfället.

Skrivningstidpunkt kl 09:00 – 13:00, fredag 19 mars 2021

Maximalt antal poäng: 100 poäng

Den teoretiska delen av 2021 års ortopedexamen består av XX frågor.

Inga hjälpmedel är tillåtna. Det innebär att mobiltelefoner, surfplattor och/eller liknande ska vara inlämnade och avstängda alt i tyst läge. De ska förvaltas av skrivningsvakt. Skrivningsvakten är lämpligen positionerad bakom examinanderna. Användning av andra hemsidor eller internetresurser än den som är aktuell för skrivningen dvs pingpong, är förbjudet. Det åligger varje deltagande klinik att möjliggöra loggning av internet på de datorer som används. Stickprov med loggning av respektive dator, för att kontrollera om otillåten surfning ägt rum, kommer att ske direkt efter avslutad skrivning. Påvisas sådan surfning underkänns skrivningen.

Skrivningen, som består av olika frågetyper (essä, kortsvar etc), rättas och bedöms av examinationsgruppen utan kännedom om Ditt namn.

Den skriftliga delen av examen fullgörs på din hemort under ledning och kontroll av Din verksamhetschef eller den vederbörande utser, t.ex. studierektor.

1. 10 p

En 55-årig frisk kvinna har fallit och ådragit sig en proximal humerusfraktur (se röntgenbilder).

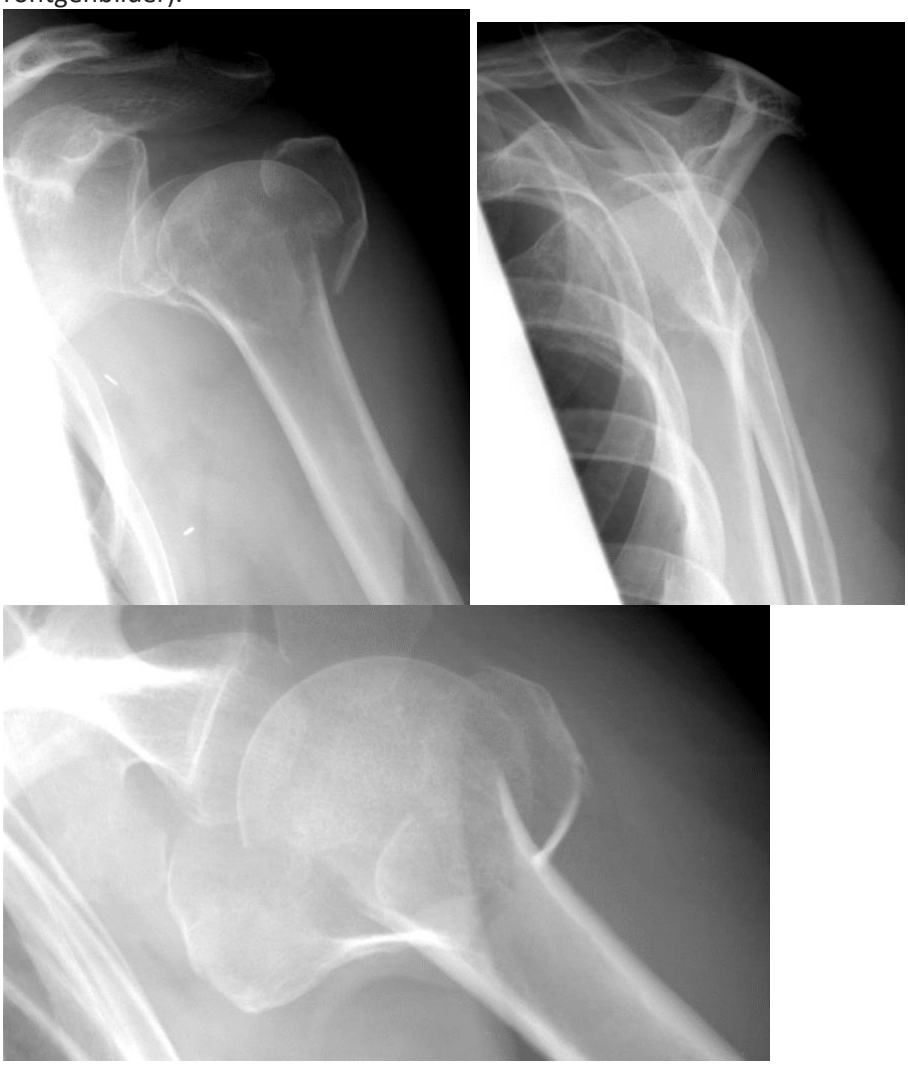

A. De vanligaste radiologiska klassifikationerna (Neer's och AO/OTA) räknar huvudfragment. Vilka är dessa huvudfragment? *(2p)*
Svar: Caput humeri (0,5p), Tuberkulum majus (0,5p), Tuberkulum minus (0,5p), skaftet (0,5p)

B. Hur klassificeras denna fraktur utifrån ovanstående/ hur många fragment består denna fraktur av? *(1p)*
Svar: Detta är en fyrfragmentsfraktur (1p) (även enligt Neer som kräver 1 cm relativ dislokation eller 45º relativ rotation)

C. Indikationerna för operativ behandling är i allra högsta grad relativa. Vad talar för respektive emot operativ behandling av denna fraktur hos denna patient? *(3p)*
Svar: Ingen randomiserad studie har tydligt lyckats påvisa någon fördel med operativ behandling (1p). Denna fraktur är associerad med försämrad ROM om den läker i detta läge (1p) och ibland med värk. Aktivitetsnivå (1p) blir således den mest avgörande faktorn i beslutet.

D. Dom man väljer operativ behandling står valet mellan osteosyntes och protes. Vilka faktorer bör generellt vägas in i det valet? *(4p)*
Svar: Två komplikationer måste vägas in: risken för total avaskulär nekros (AVN) (1p) och risken för frakturhaveri (1p). Blodkärlen till caput går via huvudfragmenten varför dislokation mellan dem ökar risken liksom fraktur i ledytan (1p). Ökande ålder ökar risken för båda dessa komplikationer (1p). För protes talar således ett avaskulärt caput, stor dislokation mellan fragmenten och en högre biologisk ålder.

2. 10 p

Bilderna visar en armbågsluxation utan samtidig fraktur hos en 68-årig kvinna som fallit inomhus. Inga tidigare skador i armbåge eller arm i övrigt.

A. Vilka kliniska undersökningar är viktiga? *(1p)*
Svar: Noggrant distalstatus (1 p) inklusive både motorisk o sensorisk funktion.

B. Vad bör analyseras på röntgenbilder? *(1p)*
Svar: Dislokationsriktning och eventuella frakturfragment (1p).

C. Om postrepositionsbild inte indikerar fraktur, behövs då ytterligare bilddiagnostik? *(1p)*
Svar: Vanligen inte (1p) om inte frakturer misstänks då CT är att rekommendera. MR är inte orimligt om frågeställningen är att kartlägga associerad mjukdelsskada.

D. Vilka strukturer är sannolikt skadade? *(2p)*
Svar: Bägge kollateralligamentkomplex (1p) men även muskelursprung på respektive epikondyl (1p). Detta med hänsyn till den laterala luxationen.

E. Hur värderas detta? *(2p)*
Svar: Stabilitet/laxitet efter reposition (1p). Svar: Vid uttalad instabilitet ska omfattande skada på sekundära stabilisatorer misstänkas med hänsyn till dislokationsriktningen (1p).

F. Hur bör skadan behandlas och vad avgör val av behandling? *(1p)*
Svar: Snar reposition (1p) i lokalanestesi eller generell anestesi. Fortsatt behandling beror på stabilitet efter reposition. Vid uttalad instabilitet och tendens till reluxation rekommenderas operation med reförankring av ligament och muskulatur.

G. Vilken uppföljning kan rekommenderas beroende på behandlingsval? *(1p)*

Svar: Vid okomplicerad luxation utan fraktur rekommenderas tidig mobilisering eller ca en veckas immobilisering i gips, följt av röntgenkontroll och fysioterapi (1p). Vid behov av akut operation immobilisering kortare tid, maximalt 3 veckor.

H. Vad säger litteraturen om prognosen efter en ”simple elbow dislocation”? *(1p)*
Svar: Prognosen är vanligen god (1p) men något motstridiga resultat finns publicerade. Måttlig förlust av rörelseomfång är vanligt. Kronisk instabilitet förekommer, speciellt om initial handläggning är inadekvat.

3. 8 p

Frågan avser mediala (MCL) och laterala (LCL) kollateralligament i knät.

A. Redogör detaljerat för ligamentens anatomi för MCL och LCL; Kan dessa ligament delas upp i olika portioner? *(5p)*
Svar: MCL utgörs av två portioner(1p), en ytlig och en djup. Den ytliga är längre, med ursprung på mediala femurepikondylen och fäste i anslutning till Pes Anserinus på Tibia (1p). Den djupa portionen är platt och är närmast som en förstärkning av den mediala ledkapseln.(1p) LCL har sitt ursprung på laterala femurepikondylen och sitt fäste på Caput Fibulae (1p) i anslutning till fästet för M. Biceps Femoris. LCL utgörs endast av en portion(1p) och är relativt cirkulär medan MCL är platt.

B. Redogör för det anatomiska förhållandet mellan MCL och den mediala menisken respektive mellan LCL och den laterala menisken. *(1p)*
Svar: MCL (djupa portionen) är sammanvuxen med ledkapseln och den mediala menisken medialt. LCL ligger fritt/extraartiklärt (1p)

C. Vilken skada är vanligast, MCL- eller LCL-skada? Ungefär hur mkt vanligare är den? *(1p)*
Svar: MCL(0,5p), cirka 8-10 ggr vanligare (0,5p)

D. Finns det någon kollateralligamentskada som regelmässigt utgör en akut operationsindikation(inom några dagar)? *(1p)*

Svar: Ja, LCL avulsion med fraktur från proximala fibula och diastas. Är lätt att åtgärda i det akuta skedet men mycket svårt att rekonstruera. (1p)

4. 6 p

En 79-årig kvinna har fallit hemma och ådragit sig en distal radiusfraktur (se röntgenbilder). Kvinnan bor i lägenhet, går inom- och utomhus med rollator. Hon är mentalt klar och har hjälp från hemtjänsten med städning, inköp av matvaror, och hon har ett trygghetslarm.

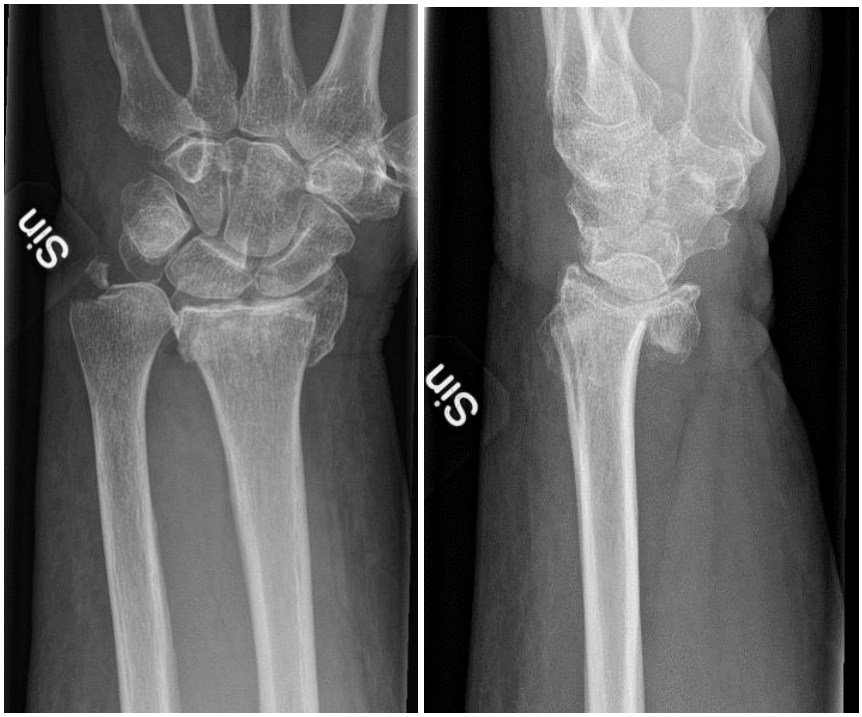

A. Beskriv frakturen *(1p).* Resonera runt val av operativ och icke-operativ behandling när det gäller framtida funktion *(2p).*
Svar: Detta är en volardislocerad intraartikulärt dislocerad fraktur (1p). Då huvuddelen av belastningen i handleden går över volara cortex är den höggradigt instabil och riskerar progredierande dislokation (1p) med mycket dålig funktion i handleden i form av rörelseinskränking (alla plan inkl rotation) och värk/smärta (1p).

B. Vilken behandling vill du rekommendera? *(1p)*
Svar: Patienten bör, trots sin relativt låga funktionsnivå, rekommenderas operation om inte allvarliga medicinska kontraindikationer föreligger (1p).

C. Vid eventuell operation, hur planerar du för den? *(2p)*
Svar: Då volara felställnigen måste reponeras och läget bibehållas krävs intern fixation (platta och skruv) (1p). Sluten reposition och gips har inga förutsättningar för att bibehålla läget. Peroperativt måste man säkerställa att det volara fragmentet tillsammans med carpus inte kan "hoppa över" plattan (volar escape) (1p). En DT kan vara av värde i den planeringen.

5. 6 p

Frisk 11 årig pojke som haft smärtor från vänster knä och lår av varierande intensitet under 3 månaders tid. Inkommer nu med ambulans efter att ha fått akut ont i benet när han skulle göra en löpning på skolgymnastiken.

A. Vad har han drabbats av? *(1p)*
Svar: Instabil (akut) fyseolys.

B. Hur handlägger du patienten? *(1p)*
Svar: Akut till operation, inom 6 timmar.

C. Redogör för dina åtgärder, från det att han anländer till akuten till dess att du anser honom vara färdigbehandlad till dess att han är barnortopediskt färdigbehandlad *(4p).*
Svar: Försiktig sluten reponering och fixation i så bra läge som man atraumatiskt kan åstadkomma. Sträva ej efter exakt reponering (1p). Postoperativ kartläggning av cirkulationen till höftkulan med scint eller perfusions-MR (1p). Stor risk för AVN!
Vid avsaknad av cirkulation, avlastning 1 år (1p) samt bisfosfonatbehandling i 1 år (1p)

6. 6 p

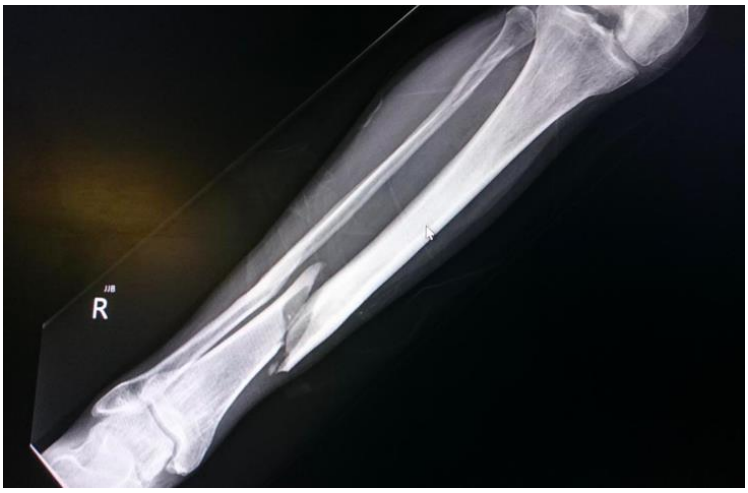

A) Beskriv kortfattat epidemiologin med incidensen av tibiafrakturer i Sverige? Varierar förekomsten av denna fraktur i olika åldersgrupper respektive olika kön?*(2p)*
Svar: I Sverige inträffar cirka 50 tibiafrakturer per 100,000 invånare och år. Hos kvinnor ökar risken för tibiafraktur med stigande ålder medan hos män är risken för drabbas av en tibiafraktur jämnt fördelad över olika åldersgrupper.

B) Det finns två principiellt olika kirurgiska fixationsmetoder vid slutbehandling av tibiadiafysfrakturer. Beskriv vilket som är förstahandsval, vad som avgör valet av fixationsmetod, samt om och hur risken för senare reoperationer skiljer sig mellan dessa två fixationsmetoder *(2p)*
Svar: De två vanligaste kirurgiska fiaxationsmetoderna vid tibiadiafysfraktuer är märgspikning och plattfixation där märgspikning är betydligt vanligare. Märgspikning är förstahandsval vid de allra flesta tibiadiafysfrakturer. Plattfixation är ett alternativ framförallt när en tibiadiafysfraktur sitter i den distala delen av tibadiafysen där märghålan börjat bli bredare. Vid plattfixation Den totala reoperationsfrekvensen efter märgspikning och plattfixation vid tibiadiafysfraktur är väldigt lik men orsaken till reoperation är olika för de olika metoderna. Exempelvis är reoperation pga felläkt fraktur ovanligt efter plattfixation av tibiadiafysfraktur.

C) Efter kirurgisk fixation av en tibiafraktur kan en andel patienter i ett senare skede (ej subakut) bli föremål för förnyad operation. Vilka är de vanligaste komplikationerna som kan kräva omoperation? Hur stor är risken för omoperation? *(2p)*
Svar: De vanligaste komplikationerna som kräver förnyad operation är pseudoartros, felläkning, infektion, och implantathaveri. Cirka 30% av patienterna genomgår en förnyad operation.

7. 6 p

44-årig, överviktig kvinna med Hallux valgus söker på grund av kvarvarande fotsmärta två veckor efter att ha snubblat i trappa.

A. Var sitter skadan? Beskriv det anatomiska området. *(2p)*
Svar: LisFrancs led (0,5p). Lederna mellan metatarsalbenen och cuniformebenen+cuboideum (0,5p).. Skelettdelarna bredare dorsalt/bågform (0,5p).. LisFrancs ligament plantart (0,5p).

B. Vad förväntar du dig i status? *(1p)*
Svar: Plantart hematom (0,5p). Lokal ömhet, belastningssmärta, svullnad, (0,5p).

C. Vill du utreda vidare? Hur och varför? *(1p)*
Svar: CT, preoperativ kartläggning.

D. Hur behandlar du patienten nu? Beskriv eventuell operation. *(2p)*
Svar: Öppen operation. (0,5p). Reposition av TMT I&II först (II – keystone).0,5p
Fixation med skruvar eller plattor TMT I-III. (0,5p). Stiftning IV-V. (0,5p).

8. 5 p

Igår opererats med total cementerad knäprotes vänster sida. Patienten har ännu inte mobiliserats men har sedan uppvaket klagat över kraftig smärta i vänster knä. Hon beskriver pirrningar i foten och återkommer nu från post-op röntgen.

A.Vilken komplikation har hon drabbats av? *(1p)*
Svar: Knäprotesluxation

B.Vilken/vilka strukturer kring knäleden kan ha skadats? *(2p)*
Svar: Bakre korsbandet (0,5p), A. poplitea (0,5p), N. tibialis (0,5p), evtl. med. och/eller lat. kollateralligamentet (0,5p)

C.Hur handlägger du patienten vidare? *(2p)*
Svar: Undersökning av distalstatus (0,5p)
Försök till sluten reposition och anläggande av dorsal gipsskena (0,5p)
Doppler för kartläggning av perifer cirkulation, och vid patologiska fynd angiografi under frågeställning intimaskada på A. poplitea (0,5p)
Vid kärlpåverkan: Omedelbar öppen reposition och kärlkirurgisk intervention
Utan kärlpåverkan: Om sluten reposition varit möjlig halvakut knäprotesrevision (0,5p)

9. 5 p

Vad heter strukturerna som pilarna 1-10 pekar på? (5p)
Vissa strukturer kan vara märkta på flera bilder.

Svar:

1. *V. saphena magna (denna och n. saphenus följs åt)*
2. *Tibialis posterior senan*
3. *Tibialis anterior senan (kan lätt skäras av mot framkanten på tibia vid skada strax ovan fotleden)*
4. *Peroneus longus senan*
5. *Peroneus brevis senan*
6. *V. saphena parva (denna och suralisnerven följs åt på baksida vad och bakom malleolen)*
7. *N. peroneus superficialis (som delat sig i n. cutaneus dorsalis medialis och n. cutaneus dorsalis intermedius). Nivån där nerven delar sig varierar och ligger ofta längre ned. Vid operation för fotledsfraktur, lateral ligamentinstabilitet och lisfrankskada bör man vara medveten om nervens grenar.*
8. *Muskelbuken för extensor digitorum- och extensor hallusis brevis (patienter kan förväxla detta med svullnad eller hematom).*
9. *M. gastrocnemius (laterala muskelbuken)*
10. *M. soleus*

    (0,5p per rätt svar)

10. 5 p

Du träffar en 8-åring med akut osteomyelit.

A. Symptom? *(1p)*
Svar: Oftast hög feber och allmänpåverkan. Smärta, ömhet, pseudopares (Svullnad, värmeökning och rodnad – sent!)

B. Vanligaste lokaler? *(1p)*
Svar: Metafysärt distala och prox femur, prox tibia, prox humerus

C. Utredning/undersökningsfynd? *(2p)*
Svar: Klinisk diagnos! CRP-stegring, SR och leukocytos kan initialt vara normala Röntgen initialt normal, MR – känsligt men inte specifikt, får inte fördröja behandling, kan avslöja abcedering, Blododling positiv endast 30-50%

D. Behandling? *(1p)*
Svar: I tidigt skede iv antibiotika med brett spektrum efter blododling (t ex cefuroxim + ekvacillin). Om inte klinisk förbättring inom 1-2 dygn, kirurgisk dränering (fenestrering).

11. 4 p

En 72-årig man med tablettbehandlad hypertoni, hyperlipidemi och hormonbehandlad prostatacancer inkommer på remiss till ortopedakuten på grund av ryggsmärta och tilltagande balanssvårigheter sedan fyra dagar. I status noteras normal sfinktertonus, livliga patellarreflexer samt positiv Babinski bilateralt. Han är afebril, har normala infektionsprover och negerar trauma.

A. Vad misstänker du i första hand orsakar hans symtom? Var finns patologin? *(2p)*
Svar: Metastas av prostatacancer som ger medullapåverkan. Med tanke på statusfynden sitter patologin i ryggmärgsnivå, mest sannolikt bröstryggen (70% av alla metastaser finns där). För full poäng krävs både att man anger metastas (primärtumör är osannolikt) samt att den är i ryggmärgsnivå.

B. Vilken radiologisk undersökning beställer du och med vilken prioritet? *(1p)*
Svar: Akut MRT helrygg. Enbart MRT ländrygg/bröstrygg eller annan prioritet än akut ger noll poäng.

C. Vilken akut läkemedelsbehandling (förutom eventuell smärtlindring) ska enligt nationella riktlinjer ges i väntan på nästa steg i utredningen? *(1p)*
Svar: Högdos kortison/steroid. Dos och administreringssätt behövs ej för poäng.

12. 4 p

På din mottagning träffar du en patient som är remitterad till dig pga en droppfot. Vid undersökning finner du en nedsatt kraft i dorsalextension i fotleden och du noterar också att tårna har klotåställning när han går.

A. Nämn 4 olika typer av genes till en nedsatt förmåga till dorsalextension i fotleden.*(2p)*
Svar: Ruptur tibialis anterior (muskel/senskada), Perifer nervskada/nervpåverkan n.peroneus, Diskbråck med L5 påverkan,spinal stenos(rotpåverkan), Stroke (el annan cerebral central påverkan), Neurologisk sjukdom som Charcot Marie Tooth, MS mfl.

B. Vad är orsaken till att tårna ställer sig i klotåställning hos patienter med droppfot?*(1p)*
Svar: Recruitment, där man rekryterar tåextensorerna för att lyfta fotleden. Innan de har en fotledslyftande effekt drar de först upp tårna i klotåställning. Detta kan sekundärt utvecklas till rigida klotåställningar.

C. Om du väljer att erbjuda din patient kirurgisk behandling, vilka möjligheter för fotkirurgisk behandling föreslår du? *(1p)*
Svar: Sensutur om senskada annars sentransferering med tibialis posterior.

13. 3 p

Som ortoped behöver du ha kunskap om strålningsbiologi, strålningsfysik samt strålskydd. För att skydda både dig själv och patienten ska man vidta adekvata åtgärder när strålning är nödvändig t.ex. i samband med operation. Ge tre exempel på sådana åtgärder. *(3p)*

Svar:
Avskärmning t.ex. *1p*
- Blyglas
- Blyförkläden
- Använda ett litet strålfält

Avstånd *1p*
- *Backa om möjligt bort från strålfältet(strålningen avtar med kvadraten av avståndet)*

Begränsa strålningstiden *1p*
- *Så kort genomlysningstid som möjligt*

14. 3 p

En 23 årig kille som spelat korpmatch i fotboll kommer in. Han trampade snett strax efter att ha avgjort matchen med en tåfjutt. De sista 10 minuterna fick han se från avbytarbänken då han inte kunde stödja längre. Såklart icke rökare. *(3p)*

Status: Palpationsömhet laterala malleolen med svullnad. Ingen klar ömhet medialt eller synligt hematom. Kan ej stödja på foten. Slätröntgen visar bild enligt ovan.

A. Hur väljer du att behandla denna fraktur? Motivera ditt val relaterat till patient- och röntgenfaktorer (2p)

Svar: Detta är Weber B fotledsfraktur som utan medial ömhet troligen är stabil. Fotleden är kongruent, fibula rätt längd och det föreligger minimal dislokation (under 2mm) i frakturen. Ung patient med bra ben, klarar alla typer av behandling (2 faktorer för 1p), planerar gipsbehandling med full belastning och gör en lägeskontroll med röntgen efter 7-10 dagar, total immobiliseringstid 6v(1p).

B. Om patient har medial smärta men samma röntgenbild –förändrar det din planering? (1p)

Svar: Med en medial ömhet kan man misstänka skada på Ligamentum Deltoideum och skadan kan då likställas med en bimalleolär fraktur. Antingen planeras en stabilitetstest i genomlysning (på operation) och eventuell stabilisering, eller en gipsbehandling med obligatorisk veckokontroll så att det kongruenta läget bibehålls (1p).

15. 3 p

6-årig pojke inkommer till akutmottagningen efter att ha fallit från en sten och slagit i armbågen. Har ont i ”hela armen”.

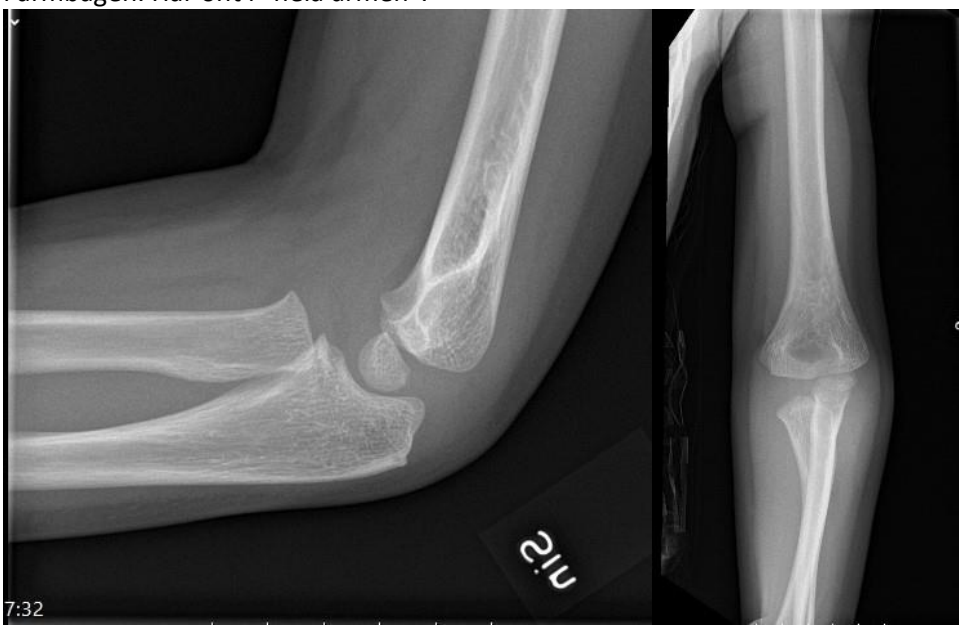

A. Diagnos? *(1p)*
Svar: Misstänkt monteggia/luxation Caput Radii.

B. Behövs vidare utredning? *(1p)*
Svar: Röntgen av hela underarmen.

C. Åtgärd? *(1p)*
Svar: Reposition av Caput Radii genom reposition (och ev fixation) av sannolik ulnafraktur.

16. 3 p

A) Nämn de fem vanligaste riskfaktorer för osteoporosrelaterade frakturer. *(1p)*
Svar: Bentäthet < -2,5 SD, Tidigare fraktur (handled, kota, höft eller överarm), Peroral kortisonbehandling > 3 månader med motsvarande minst 5 mg prednisolon dagligen, Heriditet (Höft- eller kotfraktur hos förälder), Hög ålder

B) Vilken radiologisk undersökning används för att ställa diagnosen osteoporos? *(1p)*
Svar: DEXA

C) Du skriver ut en 65 årig patient med en Garden II fraktur. Du misstänker att patienten kan ha osteoporos. Beskriv kortfattat hur du vill handlägga patienten med avseende för din misstanke om osteoporos. *(1p)*
Svar: Systematisk riskvärdering, utredning och behandling (frakturkedja)

17. 3 p Patienter söker ibland med svårigheter att räta på ett eller flera fingrar.

A. Vid Dupuytrens kontraktur med så stor extensionsdefekt att det blivit hindrande för patienten väljer man ofta att operera med partiell fasciektomi och Z- eller Y till V-plastik. Om Dupuytrensförändringen är en väldefinierad sträng i handflatenivå finns två andra, något mindre extensiva metoder. Vilka andra metoder? *(2p)*
Svar: Percutan nålfasciotomi. Enzymatisk fasciotomi =Injektion i strängen med collagenas (1+1)

B. Vid triggerfinger kan man välja att operera och delar då första anularligamentet i böjsenskidan. Men det kan ofta räcka med en annan åtgärd.Vilken åtgärd? *(1p)*
Svar: Cortisoninjektion i senskidan/vid anularligamentet.

18. 2 p

Du träffar en 38-årig kvinna med MR-verifierat diskbråck L5-S1 med högersidig S1-påverkan. Hon söker ortopedakuten på grund av att smärtan i höger ben gör att hon inte kan sova, trots att hon medicinerar med både paracetamol och ibuprofen i fulldos enligt husläkarens ordination. Hon är i övrigt frisk och ej allergisk mot läkemedel.

A. Varför är hennes smärtlindring inte tillräcklig? Ge en förklaring baserad på hennes aktuella behandling. *(1p)*
Svar: Smärtan är av neuropatisk snarare än nociceptiv karakatär, paracetamol och NSAID har därför begränsad effekt. För full poäng krävs både att man anger att smärtan är neuropatisk och att de preparat hon tar inte har optimal effekt mot sådan smärta.

B. Ge två förslag på läkemedel som sannolikt är bättre mot hennes smärta. *(1p)*
Svar: Amitryptylin (Saroten). Gabapentin (Neurontin). Pregabalin (Lyrica). 0,5 poäng per rätt svar. Opioider ger ej poäng.

19. 2 p

68-årig frisk och normalviktig man remitteras från primärvården till ortopeden för bedömning av högersidiga knäbesvär. Smygande debut för cirka ett år sedan. Beskriver och visar med handen hur han både i vila och aktivitet har en värk som sitter strax ovanför knäskålen. Ibland sömnstörande värk. Viss lindring av paracetamol. Undviker längre promenader och omgivningen har noterat lätt hälta. Röntgen av knät visar diskret broskhöjdssänkning i mediala kompartment. Vid undersökning av knät finner man full rörlighet och stabilitet men smärta vid maximal flexion. Ingen palpationsömhet eller hydrops.

A. Vilken diagnos är mest trolig baserat på ovanstående? *(1p)*
Svar: Höftartros

B. Vilken eller vilka undersökningar är rimliga att gå vidare med för att bekräfta din diagnos? *(1p)*
Svar: Fysikalisk undersökning av höften och röntgen höftled

20. 2 p

20 årig tidigare frisk man. Tränar på regel gymbundet.
Sedan ½ år smärta höger vad och laterala underben. Daglig värk, dock mest värk nattetid. God effekt av Naproxen.
I status noteras att patienten går utan hälta. Han är öm vid palpation över proximala fibula. ROM är normalt, knäet är stabilt och McMurrays test är negativ.
Relevanta bilder bifogas.

Slätröntgen, T2-viktad MRT och axial DT.

A. Vad är den troligaste diagnosen? *(1p)*
Svar: Osteoid osteom

B. Vilken behandling vill du föreslå för denna patient? *(1p)*
Svar: Radiofrekvensablation (RFA)

21. 1 p

Multipla hereditära exostoser (MHE) eller Multipla hereditära osteokondrom (MHO) är en autosomalt dominant ärftlig sjukdom där det föreligger en mutation i en av EXT-generna. Tillståndet kännetecknas av multipla exostoser/osteokondrom. Mindre än 5% av patienterna utvecklar sarkom. Vilken typ av sarkom löper dessa patienter risk att drabbas av?

Svar: Kondrosarkom

22. 1 p

En man med högersidig coxartros frågar dig om en käpp eller krycka kan vara till hjälp. Han undrar om användningen kan leda till ökad stelhet eller om gånghjälpmedlet kan vara till hjälp mot smärtan. Vad rekommenderar du? Förklara den biomekaniska mekanismen. *(1p)*

Svar: Käpp eller krycka skall hållas i den kontralaterala sidan, i detta fall vänster hand. Det leder till en halvering av den reaktiva kraften i den drabbade leden genom att minska draget på abduktorerna. Referens: Brand RA et al. The effect of cane use on hip contact force. Clin Orthop Rel res 1980 Mar-Apr;147):181-184.

23. 1 p

Under en operation med primär ocementerad höftplastik märker du att det uppstått en liten fraktur i bakre väggen av acetabulum. När du känner på acetabularkomponenten verkar den sitta fast. Vad gör du nu? Måste patienten mobiliseras på något speciellt sätt?

Svar: Inget behöver göras så länge acetabularkomponenten sitter fast. Det behövs ingen ändring av den postoperativa regimen. (1p). Referens: Haidukewych GJ et al 2006. Intraoperative fractures of the acetabulum during primary total hip arthroplasty. JBJS Am 2006 Sep;88(9):1952-1956.

24. 1 p

På mottagningen träffar du en 65-årig man som fått en medial unikondylär knäplastik för 6 månader sedan. Fungerat utmärkt till för en vecka sedan då han plötsligt utan trauma fick kraftiga smärtor i knäleden medialt och har ej kunnat belasta. Det finns inga tecken till infektion. Akut röntgenundersökning visar inget anmärkningsvärt. I status finns tryckömhet över mediala ledspringan, normalt om än smärtsamt rörelseomfång, stabil. Inga tecken till DVT, normalt distalstatus. Hur behöver du gå vidare i utredningen? Vad misstänker du för diagnos?

Svar: MR alternativt scint med frågeställningen stressfraktur i mediala tibiakondylen. (1p).