Svensk Ortopedisk Förening
Swedish Orthopaedic Association

Svensk Ortopedisk Förenings examen, skriftliga delen 2022-03-18

Frågor och svar

Ortopedexamens skriftliga del kommer att ske i en skrivningsmodul i lärplattformen Canvas. Den nås via internet med webbläsare Chrome alt. Firefox (Explorer är inte stabil) https://ki.instructure.com/login/canvas. De som anmält sig kommer att få en särskild inloggningskod redan några veckor innan ortopedexamen. Examinanden ska då kontrollera att inloggningen fungerar och även provskriva någon/några frågor, gärna/helst på den dator (obs! ej privat dator) som ska användas vid skrivningstillfället.

Skrivningstidpunkt kl 09:00 – 13:00, fredag 18 mars 2022

Maximalt antal poäng: 100 poäng

Den teoretiska delen av 2022 års ortopedexamen består av 22 frågor.

Inga hjälpmedel är tillåtna. Det innebär att mobiltelefoner, surfplattor och/eller liknande ska vara inlämnade och avstängda alt i tyst läge. De ska förvaltas av skrivningsvakt. Skrivningsvakten är lämpligen positionerad bakom examinanderna. Användning av andra hemsidor eller internetresurser än den som är aktuell för skrivningen dvs canvas, är förbjudet. Det åligger varje deltagande klinik att möjliggöra loggning av internet på de datorer som används. Stickprov med loggning av respektive dator, för att kontrollera om otillåten surfning ägt rum, kommer att ske direkt efter avslutad skrivning. Påvisas sådan surfning underkänns skrivningen.

Skrivningen, som består av olika frågetyper (essä, kortsvar etc), rättas och bedöms av examinationsgruppen utan kännedom om Ditt namn.

Den skriftliga delen av examen fullgörs på din hemort under ledning och kontroll av Din verksamhetschef eller den vederbörande utser, t.ex. studierektor.

1. 10 p

Margit 93 år bor på en demensavdelning på stadens äldreboende. Hon hör och ser dåligt, behandlas med ett ganska stort antal olika läkemedel. Margit ramlar av och till, den senaste tiden flera gånger. Trots flera läkarbesök missas hennes höftfraktur. Fördröjd eller missad diagnos, ibland även behandling, kan leda till allvarliga vårdskador. (*Läkartidningen 2017;114:EHE3)* Höftfraktur är tyvärr ett av de vanligaste exemplen på detta. Ämnet är väl beforskat och några faktorer är återkommande och avgörande i dessa felhändelser.

Vad beror det på att en diagnos missas eller fördröjs?
*Svara med ett **resonemang** kring liknande händelser och använd nedanstående punkter som stöd. För vardera av nedanstående punkt bör du kunna ange 2-3 exempel.*

• Vilka faktorer i ovanstående patientfall har försvårat möjligheten att ställa rätt diagnos?

• Vilka försvårande omständigheter möter vi generellt vid diagnostisering av höftfraktur?

• Kognitiva felbedömningar är ett begrepp som beskriver orsaker till felslut/felaktig diagnossättning som ligger hos läkaren själv. Ge exempel på detta.

• Vilka faktorer i arbetsmiljö, arbetssätt och rutiner kan påverka ovanstående?

Svaret bedöms som en helhet, 10 p

Svar:

- Brister i initialt omhändertagande
  - Svårt att få korrekt anamnes
  - Status svårt att utföra och/eller värdera

- Försvårande omständigheter
  - Fördröjd undersökning efter traumat
  - *Atypiska symtom*
  - Normalfynd på initial röntgen utan uppföljning

- Till kognitiva felbedömningar såsom:
  - Framing bias (fel pga hur patienten presenteras, tex vid triagering)
  - Satisfaction of search (Man slutar leta när man hittat en möjlig orsak)
  - *Aliterativ bias (Man tar över en diagnos som kollega satt utan att själv reflektera*
  - *Anchoring, man tar bara till sig argument som talar för en diagnos, inte emot.*

- Arbetsmiljö och tillgång till behandlingsrutiner
  - Stress och distraktion ökar risken för rena felbedömningar.
  - *Lugn arbetsmiljö med tillgång till handledning, svarsstöd och behandlingsrutiner är essentiell*

SVAREN BEDÖMS SOM EN HELHET, ALTERNATIVA SVAR KAN KOMMA ATT GODKÄNNAS

2. 10 p

”Kirurgisk stress” är den fysiologiska responsen av ett kirurgiskt ingrepp och karaktäriseras av aktivering av det sympatiska nervsystemet, endokrina och hematologiska förändringar. För att minimera eller förebygga negativa konsekvenser av den fysiologiska stressresponsen vidtas en rad åtgärder pre-, per- och postoperativt. Redogör för de viktigaste principerna för att hantera/optimera fysiologisk stressrespons vid större elektiv ortopedisk kirurgi (såsom knäprotesoperation) och ge konkreta exempel på profylaktiska åtgärder baserat på pre- , per- och postoperativa faktorer.

Svaret bedöms som en helhet, 10 p

Svar:

- *Optimera preoperativa riskfaktorer såsom rökning, alkoholkonsumtion, anemi, nutritions- och metabolt status och låg fysisk aktivitetsnivå*
- *Minimera fastetiden*
- *Minimera anestesitid, spinal utan opioider*
- *Multimodal profylax mot illamående och kräkningar*
- *Minimera blödning (TXA, op teknik)*
- *Multimodal smärtbehandling (paracetamol, NSAID, minsta möjliga opioidanvändning)*
- *Normotermi vid kirurgi*
- *Måttlig vätskesubstitution, tidig oral näringstillförsel*
- *Kortikosteroider*
- *Ultratidig mobilisering*
- *Undvik KAD, drän*

3. 10P

Ange den diagnos som illustreras av respektive röntgenfynd. 1p/korrekt svar

a) Trauma

b) Inget trauma

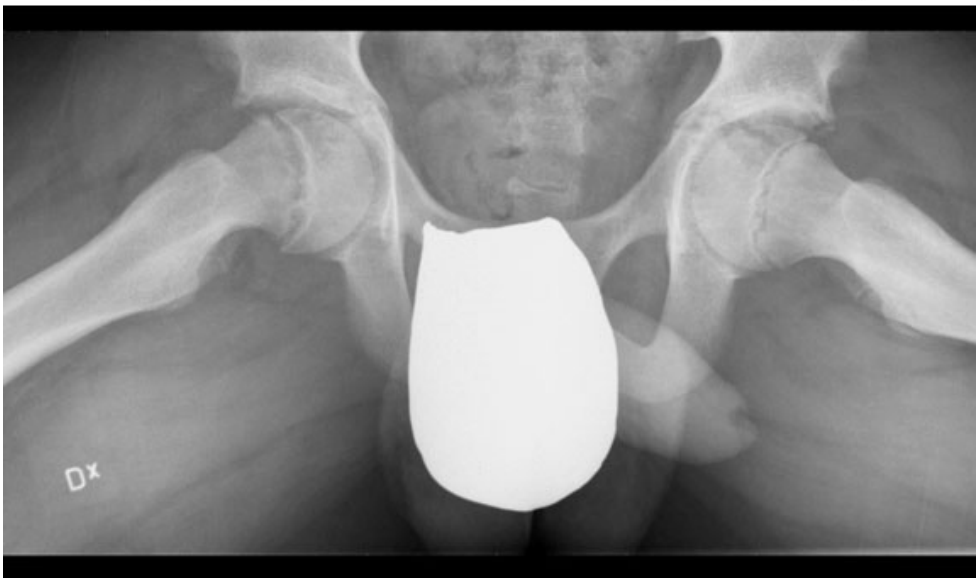

c) Inget trauma

d) Trauma

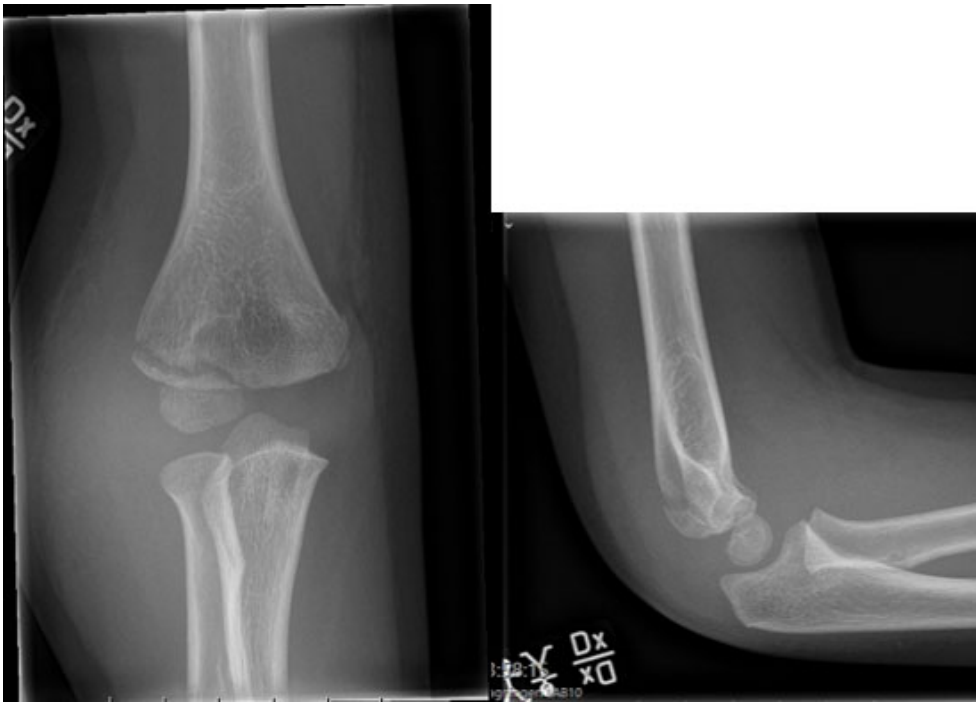

e) Inget trauma

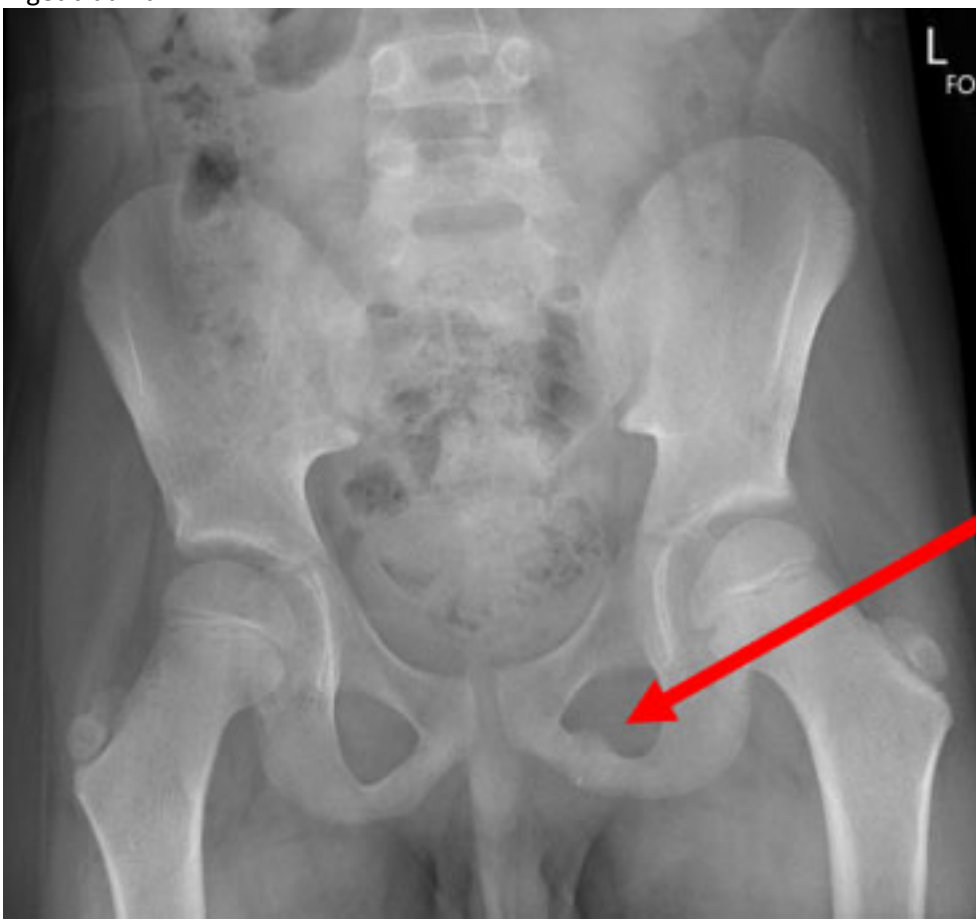

f) Trauma

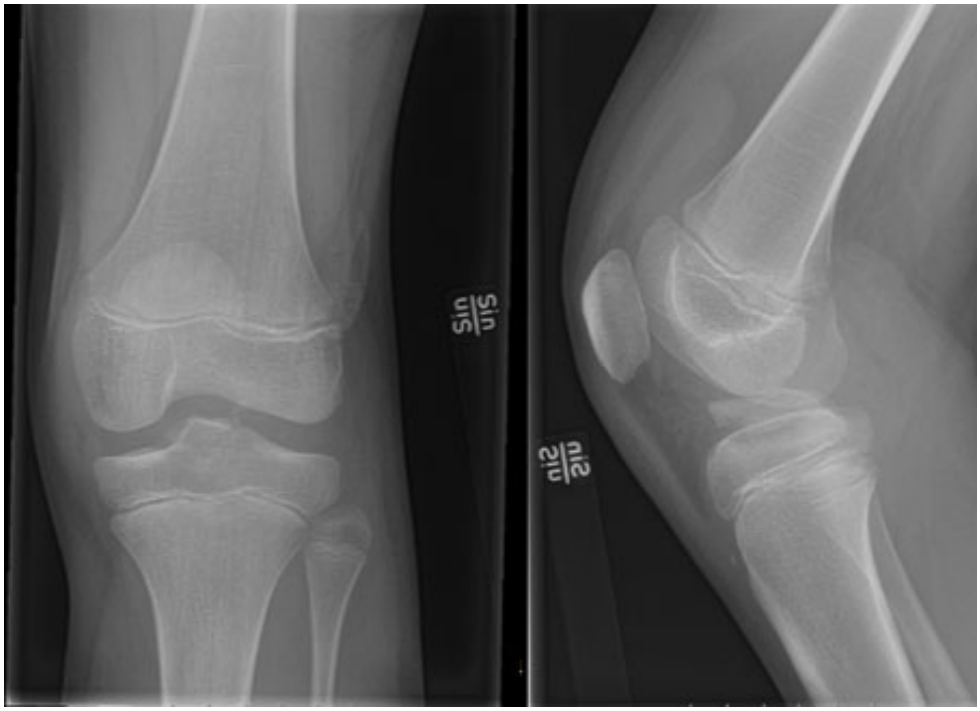

g) Trauma

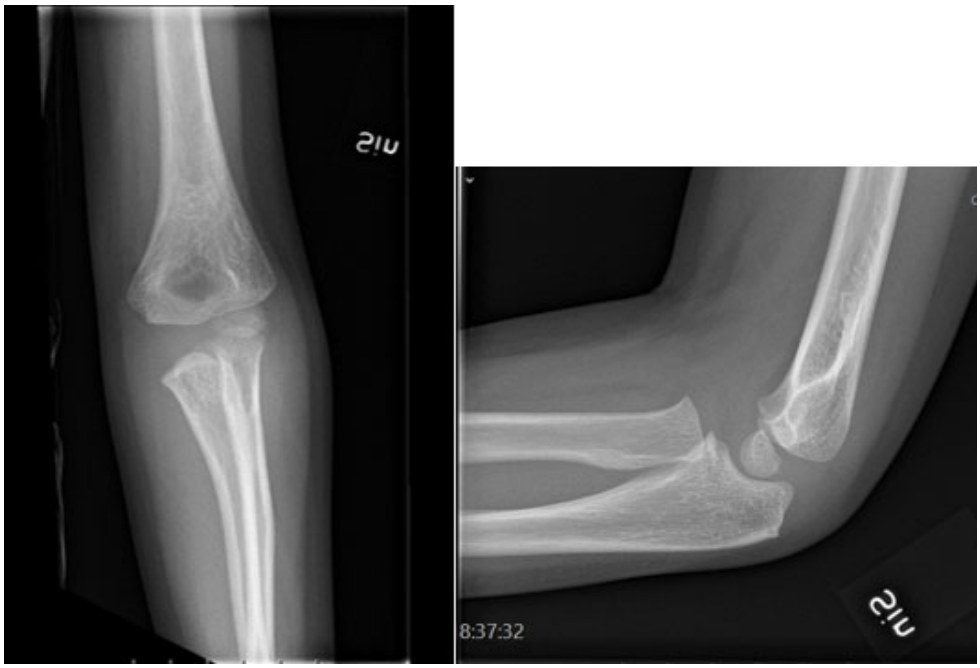

h) Inget trauma

i) Trauma

j) Inget trauma

Svar:

A. Triplanfraktur

B. *SCFE (Slipped Capital Femoral Epiphysis)*

C. Mb Köhler I

D. Lateral (radial) kondylfraktur

E. *Van Neck's förändring alt. Ischiopubisk Synchondros*

F. Eminentiafraktur

G. Monteggiafraktur

H. Calcaneonaviculär coalitio

I. Tillaux fraktur

J. *Vertikal talus (1p per rätt svar)*

4. 7 p

a) Vilka indikationer finns det för att operera klavikelfrakturer akut. Ange i angelägenhetsgrad. *(4p)*

b) Vilka signifikanta (utifrån de RCT:er som gjorts) fördelar finns med operation på kort och lång sikt? *(3p)*

Svar:
A) Absoluta indikationer: Kärlskada eller nervskada i området (1p). Starka indikationer: Öppen fraktur, samtidig annan fraktur (övre, nedre extremitet) (1p).Medelstark: Högenergiskada vid isolerad klavikelfraktur (högre non-unionrisk), ”hudhot” (1p). Svag: Vill tillbaka snabbt i funktion (1p).

B) På kort sikt (3 månader) återhämtar man funktionen snabbare vid operation (1p). På lång sikt minskar man risken för non-union (1p) från 10-15% till enstaka procent (1p).

5. 6 p

Axelprotesoperationer blir allt vanligare i Sverige. Enligt axelprotesregistret gjordes fler än 2200 operationer i Sverige år 2019 innan pandemin. En del görs akut hos patienter med komplexa frakturer i proximala humerus men flertalet görs elektivt på ett flertal sjukhus i landet.

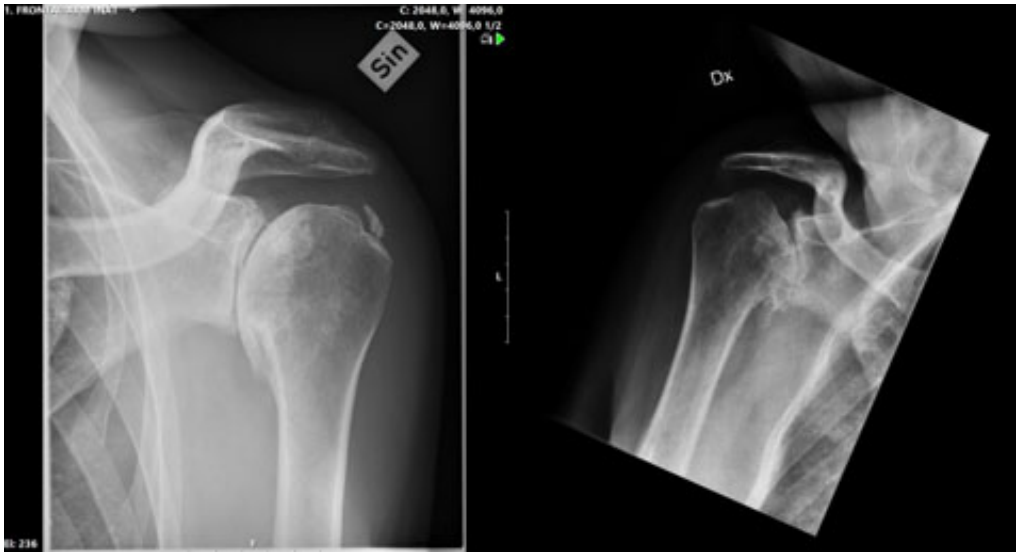

a) Vilka är indikationerna för planerad protesförsörjning i axeln (*1p)*

b) Vilka olika huvudtyper av proteser finns. Beskriv olikheterna samt respektive fördelar och nackdelar. (*2p)*

c) Vilka är de största riskerna att ta hänsyn till vid protesförsörjning i axeln? Hur kan man förebygga dessa eventuella komplikationer? Ge exempel (3p)

Svar

A) Huvudsakliga indikationerna är smärta och nedsatt rörlighet beroende på ett flertal orsaker som primär och sekundär artros, cuffartropati (0,5p) , caput nekros, pseudoartros och malunion (0,5p)

B) ***Anatomisk protes(Total, hemi) (****0,5p)*

Vid denna typ av protes behålls grundanatomin. Protesen möjliggör värkfrihet och kan återskapa ett nära normalt rörelseomfång. Ben kan sparas med metayfsförankrad stam och plastglenoid. Protestypen är dock beroende av en välfungerande rotatorcuff. Risken med denna protes är att vid framtida rotatorcuffsvikt eller ruptur att en revision kan behövas. Vid denna händelse finns dock revisionsalternativet en omvänd protes kvar. (0,5p)

• ***Omvänd protes/RSA*** *(0,5p)*

När rotatorcuffen är rupturerad eller dysfunktionell samt vid uttalade förslitningar och kraftiga glenoidala förändringar kan en RSA protes övervägas . Protesen stabiliseras i sig själv i hela rörelsebågen trots att den inte är kopplad genom sin konstruktion. Protesen ger ofta god smärtlindring samt förbättrad rörlighet men ej lika bra ROM som med en anatomisk protes. Modellen är beroende av deltoideusmuskulaturen och som kan bli utmattad pga. ökad spänning. Det finns även en risk för utmattningsfraktur i akromion med denna typ. Anatomin ändras vid operationen och kan aldrig återskapas igen. Därmed måste en revison med denna protestyp vara en ytterligare avancerad RSA protes. (0,5p)

C) Komplikationer

- *Postoperativ infektion (0,5 p)*

Sedvanliga bakterier men specifikt Cutibacterium acnes. Det finns vetenskapligt stöd för att antibiotikaprofylax minskar risken för infektion med främst S. Aureus dock även ett visst vetenskapligt stöd för att (Ridberg et al 2019) Cloxacillin + Bensyl-PC minskar risken för Cuti bakterier i relation till singel behandling med Cloxacillin. Evidensen dock låg ännu. Klindamycin vid PC allergi, finns dock tendens till resistens utveckling med Klindamycin vilket därför bör undvikas. (0,5p)

- *Postoperativ instabilitet och luxationer (0,5 p)*

Noggrannhet vid hanteringen av subscapularis, utprovning och placering av protes delar, postoperativ regim med rätt rehabilitering i relation till mjukdelspåverkan och protes typ. (0,5p)

- *Proteslossning (0,5 p)*

Rätt protestyp för rätt patient; val av protes komponent fixation i relation till ålder, ben kvalitet och indikation. Cementerad, kort eller lång stam och att undvika infektion. (0,5p)

6. 5 p

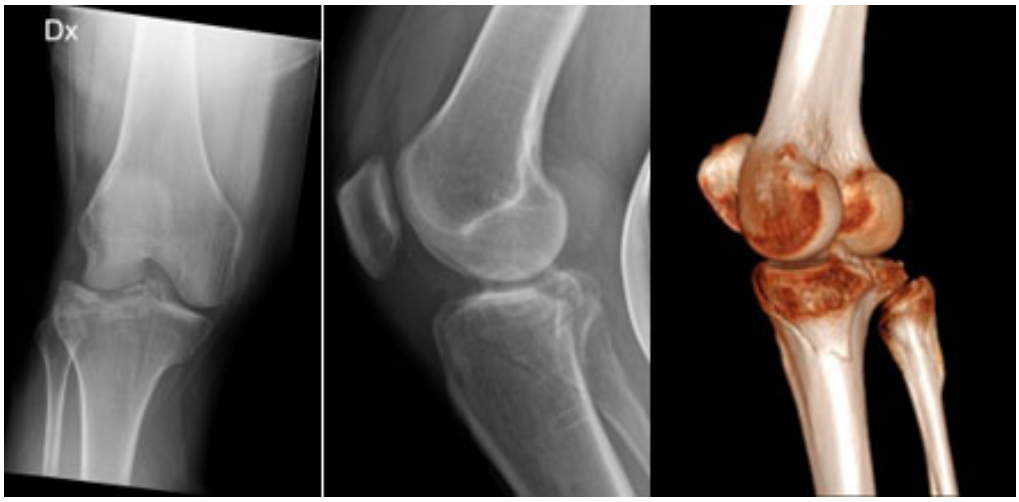

Kvinna, 45 år, inkommer efter hundpromenad.

a) Vilken skada/fraktur har kvinnan drabbats av? Klassificera utifrån befintlig klassifikation?? *1p*

b) Hur väljer du att slutbehandla denna fraktur? Metod? Motivera ditt val. Beskriv tillvägagångssätt. *3p*

c) Vad är speciellt med denna fraktur jämfört med de flesta andra proximala tibiafrakturer? *1p*

Svar:

a) Medial tibiakondyl fraktur, med avlösning av tuberositas. 0,5p

b) AO/OTA B1.2-3 eller Schatzker 4 0,5p

c) Underbenet dislocerat från mediala kondylen - opfall. 1p Bör fixeras med (postero)medial platta med buttress över frakturspiken 1p. Görs enklast i något slags sidoläge eller bukläge med posteromedial approach 1p.(laterala ledytan kan behöva separat åtgärd beroende på utseende på CT)

d) I detta fall bör frakturen fixeras med platta från medialsidan – inte (bara) från lateralsidan då bara skruvspetsarna går över frakturlinjen. Medialsidan är den fasta punkten 1p

7. 5 p

a) Du träffar Bengt 73 år på din mottagning. Han är inremitterad av vårdcentralsläkaren med anledning av symptomgivande höftartros och med frågeställningen, ”***dags för protesop?***” Ange vilka ytterligare uppgifter du kan förvänta dig att remissen ska innehålla och som är av vikt när du väljer att fatta beslut om kirurgi på en patient med höftartros. *(3p)*

b) Efter att du har tagit del av den utförliga remissen, pratat samt undersökt Bengt är du överens med kollegan på VC och Bengt om att det är ”dags för operation” och meddelar Bengt om att du kommer att sätta upp honom för operation med en total höftprotes. Han frågar dig vilken fixation du kommer att använda i samband med operation och önskar få ta del av rationalen bakom ditt val. *(2p)*

Svar:
a)

- *Förekomst av riskfyllda levnadsvanor (rökning/alkohol/fysisk inaktivitet) samt åtgärder?*
- Övriga sjukdomar samt hur dessa är optimerade
- *Hjärt- och lungstatus*
- Blodtryck
- *Tidigare operationer (större operationer, komplikationer vid tidigare operationer, tidigare operationer i samma led)*
- Symtom och funktionsproblem, gångförmåga, duration av besvär
- Behandling som provats mot artrosbesvären
- *Information om patienten är intresserad av proteskirurgi*
- Aktuell läkemedelslista
- *Aktuell röntgen med information om datum och utförande enhet (minst 6 á 0,5p)*

b) *Du berättar för Bengt att du kommer att använda dig av cementerad fixation(1p) då data från en överväldigande majoritet av de nationella kvalitetsregistren visar att risken för reoperation är lägre vid användning av cementerad fixation hos patienter över 70 år (1p)*

8. 5 p

Inför kirurgi är det en rad läkemedel som behöver dosjusteras eller sättas ut. Hur hanterar du följande preparat inför en elektiv höftprotesoperation? Välj det mest lämpliga alternativet för varje läkemedel. (5p)

A) Apixaban (Eliquis):	Sätt ut – anpassa – ingen åtgärd
B) Metotrexat	Sätt ut – anpassa – ingen åtgärd
C) Hydrokortison po:	Sätt ut – anpassa – ingen åtgärd
D) Clopidogrel (Plavix):	Sätt ut – anpassa – ingen åtgärd
E) Cyklofosfamid po	Sätt ut – anpassa – ingen åtgärd

Svar:
A. Eliquis – sätt ut
B. Metotrexat – ingen åtgärd (se OM 2/2021)
C. Hydrokortison – anpassa
D. Clopidiogrel – sätt ut
E. Cyklofosfamid – sätt ut (se OM 2/2021)

1p per rätt svar. Angående Eliquis, Clopidogrel och Hydrokortison finns referenser i allt från lokala PM till vetenskapliga artiklar.

9. 5 p

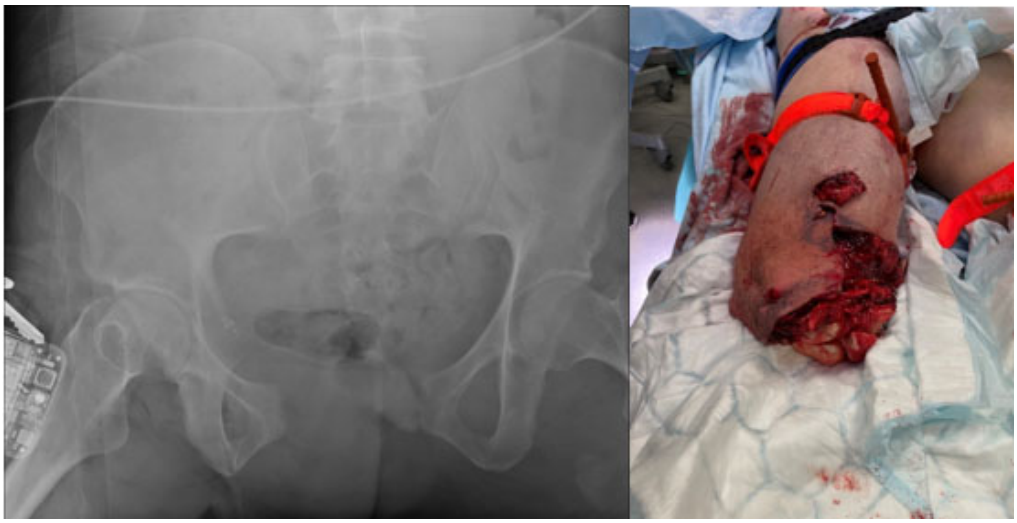

En 30-årig man kliver ut framför ett tåg, sannolikt i suicidsyfte. Traumatisk amputation höger lårben där han har en torniquet. Erhållit massivt tranfusionsprotokoll. Intuberad. Andningsljud på båda sidor BT 80/40. Puls 130. På ditt akutrum kan man ta en bäckenfrontal.

a) Hur bör patienten handläggas nu? *(4p)*

b) Hur ska man göra med torniqueten? *(1p)*

Svar:

a) *Patienten är cirkulatoriskt instabil. Han måste direkt till operation (1p) för laparotomi (1p) och eventuell retroperitoneal bäckenpackning (1p). På akutrummet bör det sättas en gördel i trokanterhöjd (1p) som behålls under operationen som mothåll för packningen.*

b) *Torniqueten bör vara tidsmärkt annars måste man ta reda på när den applicerades. Man måste göra ett försök att släppa på den så snart som möjligt – innan laparotomin påbörjas (1p)*

Det finns ingen tid för DT eller angio på röntgenavdelningen.

10. 4 p

a) Du blir konsulterad av akutläkaren. Han har bedömt Anna, 73 år, som söker med smärtor i handleden efter att ha ramlat när hon promenerade med hundarna. Röntgen visar en distal radiusfraktur och önskar din hjälp med bedömning av röntgenbilderna. Beskriv vilka fynd du tar hänsyn till vid din bedömning av röntgenbilderna. *(3p)*

b) Bortsett från röntgen vilket är den enskild viktigaste frågan akutläkaren behöver kunna svara på för fortsatt handläggning av frakturen? *(1p)*

Svar:
A)
- *Komminut volart kortex?*
- *Volar vinkelfelställning? (Smith)*
- *B-skada (volar/dorsal Bartonfraktur) med felställning?*
- *Dorsal komminution?*
- *Dorsal vinkelfelställning?*
- *Radial inklination?*
- *Inkongruens i DRU-leden?*
- *Steg i ledytan?*
- *Ulnavarians? (3p)*

B)
- *Patientens funktionskrav (1p)*

11. 4 p

Ritva söker på akutmottagningen då hon, efter att ha öppnat en APO-dos påse, inte kan böja på tummen. Hon hade en brännande smärta kring handleden som nu har avtagit. De övriga fingrarna fungerar bra, men hon har ingen förmåga att böja på tummens IP-led.

Ritva kommer åter från röntgen. Man ser en platta som sattes vid en radiusfraktur för 11 år sedan. Den har hon inte känt av.

a) Vad heter strukturen som är skadad? *(1p)*

b) Orsak? *(1p)*

c) Du remitterar Ritva till kollega med handkirurgisk kompetens. Vilken behandling är troligast? *(2p)*

Svar:

a) *Flexor pollicis longus (1p)*

b) *Konflikt med osteosyntesmaterial (1p)*
C:a 75% av patienterna är helt symtomfria innan senruptur. Plattans position korrelerar till risk, graderas enligt Soong

c) *Detta bör behandlas av handkirurg med tillgång till specialiserad rehabilitering. Plattextraktion (1p) SAMT (någon av följande): Sutur med sengraft (Palmaris longus alt ”strip” av FCR) alt. artrodes av IP-led alt. sentransferering FDS III till FPL (1p)*

12. 4 p

Nedan ser du bilder av fyra olika personers fötter. Alla söker dig pga smärta under framfoten, så kallad metatarsalgi.
Förklara utifrån bilderna varför du tror att de olika personerna har metatarsalgi.
Att bara nämna diagnoser ger inte poäng. 1p/korrekt svar

A.

B.

C.

D.

Svar

a) *Vid klotår vid Charcot Marie-Tooth som på bilden eller vid multipla hammartår dras hela framfotens fettkudde framåt och hamnar delvis framför metatarsalbenshuvudena. Det kan ge besvärlig metatarsalgi. b) Vid mer uttalad hammartå ställer sig grundfalangen i en eller flera småtår uppåt i mtp-leden. Det trycker ned grundleden till den tån hårdare i fotsulan med ökar trycket därunder. Hos en del patienter med hammartå är metatarsalgi det mest framträdande symtomet. (1p)*

b) *Iatrogen kort första metatarsal. Eftersom metatarsalen normalt sett sluttar uppåt mot mellanfoten blir förkortningen av första metatarsalbenet samtidigt en lyftning av ledhuvudet från marken. Trycket under stortåns grundled minskar vilket ger ökat tryck under andra och tredje ledhuvudet (=transfer-metatarsalgi). (1p)*

c) *Hallux valgus får hos många (men inte alla) den effekten att stortåns grundled tar mindre belastning. Man ser ofta en förhårdnad under andra ledhuvudet. En förklaring kan vara att plantarfascians sk vindbryggemekanism sätts ur spel vad gäller första strålen. (1p)*

d) *Cavovarusfot a) Vid cavus minskar fotsulans totala belastningsyta vilket ger ökat tryck. Foten är också generellt stelare, mindre anpassningsbar och dämpande vilket ger ökad benägenhet till smärta och förhårdnader. b) Vid varus ökar belastningen under yttre delen av mellan- och framfot.*

Förhårdnad och smärta under femte metatarsalens bas och ledhuvud är vanligt. (1p)

13. 3 p

En 57-årig i övrigt frisk kvinna kommer till ortopedmottagningen på grund av tilltagande besvär med nacksmärta, balanssvårigheter och svaghet i armarna. Husläkaren har utfört MRT halsrygg, se bild.

a) Diagnos? *(1p)*

b) Ge förslag på två behandlingsalternativ. *(2p)*

Svar:

a) *Diagnosen är cervikal spinal stenos (med myelopati). Bara myelopati ger inte poäng. (1p)*

b) *Den enda aktuella behandlingen är kirurgi, dekompression med eller utan fusion. Både främre och bakre kirurgi kan teoretiskt fungera. Däremot finns inget utrymme för icke-kirurgisk behandling med tanke på progressiv ryggmärgspåverkan. ”Operation” ger en poäng, två olika möjliga operationsmetoder (främre/bakre, dekompression + fusion) ger en poäng vardera. Endast fusion ger ej poäng, ej heller fysioterapi eller annan icke-kirurgisk behandling.*

14. 3 p



Markera för varje påstående a-e om påståendet är sant eller falskt.
(alla rätt 3p annars 0,5p/korrekt svar)

a) Statistisk signifikans indikerar att en vetenskapligt viktig eller kliniskt relevant skillnad har upptäckts.

b) B) Statistisk non-signifikans påvisar frånvaro av skillnad.

c) När samma fenomen studeras i två olika studier men leder till statistisk signifikans enbart i den ena står studiernas resultat i konflikt med varandra.

d) P-värden > 0.05 är mindre intressanta och sammanfattas bäst som "ns".

e) Ett lägre p-värde representerar alltid en större effekt eller skillnad

Svar: Samtliga alternativ är felaktiga (alla rätt 3p annars 0,5p/korrekt svar)

15. 3 p

a) En av de två stipendiaterna för årets bästa ortopediska avhandling, 2020 har i ett av sina delarbeten valt att använda en kvalitativ metod för att analysera orsakerna för missnöje hos patienter efter knäproteskirurgi. Beskriv kort metodologin som användes vid denna kvalitativa studie. *(2p)*
b) Vilken huvudkategori anges som orsak till missnöje efter knäproteskirurgi? *(1p)*

Svar:

a) ***Patienter*** *som rapporterade att de inte var helt nöjda* ***intervjuades****. Intervjuerna* ***transkriberades****. Intervjuerna och utskrifterna analyserades med hjälp av kvalitativ* ***innehållsanalys.*** *Som nästa steg sorterades informationen från intervjuer i* ***underkategorier*** *och slutligen skapades en* ***huvudkategori****.* ***Viktigt att det framgår att patienterna intervjuats, att intervjuerna transkriberats och att (under samt huvud) kategorier har skapats.*** *(2p)*

b) Ouppfyllda förväntningar efter operation (1p)

16. 3 p

19 årig tidigare frisk man med belastningssmärta och vilovärk höger knä sedan 3 månader tillbaka. Ingen feber eller viktnedgång. Normala labprover inkluderat blodstatus och infektionsparametrar. I status noteras uttalad högersidig hälta, normalt ROM, svullnad och palpömhet lateralt proximalt om knäleden.

a) Vilken är den mest troliga diagnosen? *(1p)*

b) Vilken ytterligare utredning behövs och görs efter diskussion med/på tumörenhet innan behandling kan påbörjas? *(1p)*

c) Vilken är standardbehandlingen vid denna diagnos? *(1p)*

Svar:

a) Osteosarkom (1p)

b) Biopsi samt CT thorax + skelettscintigrafi eller PET/CT (1p)

c) Kemoterapi samt kirurgi(1p)

17. 3 p

Klockan 19.00 på kvällen har du följande fall på operationsväntelistan. Hur prioriterar du? Rangordna fallen i den ordning du vill operera de sex fallen. Tänk dig standardfall inom respektive diagnos och att du får lov att operera 2 fall på kvällen och resten nästa dag. *(2p för alla rätt, 0,5 p avdrag/fall.)*

A. Lätt dislocerad collum femoris hos 75-åring planerad för fix med kollumskruvar.
B. Diabetiker 65 år med plantar abscess.
C. Suprakondylär humerusfraktur hos barn.
D. Tendovaginit (infektionsorsakad) i pekfinger hos frisk 40-åring.
E. Distal radiusfraktur planerad för plattfix. Nu 14 dagar från frakturdatum.
F. Isolerad diafysär femurfraktur hos 20-åring efter skidolycka.

Svar:
B, D, A, F, C, E. (2p för alla rätt, 0,5 p avdrag/fall. Minuspoäng ges ej)

18. 2 p

9 årig tjej som spelat basket och blivit tacklad mot höger axel. Därefter inte kunnat lyfta armen. Inga symptom innan traumat.

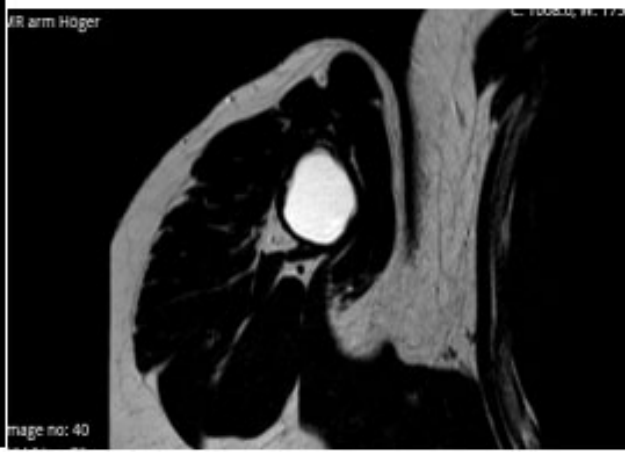

a) Vad är den troligaste diagnosen? *(1p)*

b) Hur vill du handlägga flickan? *(1p)*

Svar:
a) *Enkel bencysta med patologisk fraktur (1p)*
b) *Konservativt (collar n´cuff och uppföljning) (1p)*

19. 2 p

På barnmottagningen träffar du en 14-årig frisk flicka med låglumbala ryggsmärtor sedan sex veckor. Hon tränar gymnastik tre gånger i veckan och smärtorna svarar inte på Alvedon och Ipren.

a) Vilken diagnos misstänker du i första hand? *(1p)*

b) Vilken radiologisk modalitet är generellt bäst för att bekräfta/utesluta den misstanken? *(1p)*

Svar:
a) Med denna anamnes bör man misstänka istmisk spondylolistes (spondylolys, lysolistes ger också poäng). Osteoidosteom borde ha svarat på NSAID, diskbråck är mindre sannolikt och ingen rhizopati finns beskriven i frågan. (1p)

b) Istmisk spondylolistes kan ibland ses på både MRT (och slätröntgen) men datortomografi är bästa metoden. Det är inte självklart att DT är indicerat redan nu på denna växande individ men frågan rör egentligen inte det. DT (CT) ger en poäng.

20. 2 p

69-årig kvinna remitteras från primärvården till ortopeden för bedömning av vänstersidiga höftbesvär. Smygande debut för cirka ett år sedan. Beskriver och visar med handen hur hon vid efter en ett par trehundra meters promenad känner värk i skinkan, på utsidan av höften, in i ljumsken och ibland ner i låret. Hon måste då stanna och vila, helst sätta sig ner en stund, varvid symptomen helt klingar av. Röntgen av höften visar ökad subkondral skleros och lätt sänkning av broskhöjden. Vid undersökning av höften finner man ordinär rörlighet och rörelseprovokation utlöser inte några smärtor.

a) Vilken diagnos är mest trolig baserat på ovanstående? *(1p)*

b) Vilken eller vilka undersökningar är rimliga att gå vidare med för att bekräfta din diagnos? *(1p)*

Svar:
a) *Lateral stenos (1p)*
b) *Fysikalisk ryggundersökning (0,5p) och MR ländrygg (0,5p)*

21. 2 p

För en säker placering av skruvar för fixering av en ocementerad acetabularkomponent i samband med en total höftledsplastik brukar man dela in acetabulum i fyra anatomiska zoner.

a) Hur görs det? Vilken zon är säker och vilka kallas för ”caution” respektive ”danger” zones?

b) I vilken av zonerna kan man riskera att skada Arteria Iliaca Externa om man sätter en skruv?

Svar:
Posterio-superior= safe zone
Posterio-inferior= caution zone
Anterior-inferior= danger zone
Anterior-superior=danger zone (0,5p)
Man delar upp acetabulum med en första linje från SIAS genom centrum av acetabulum och en andra linje 90 grader mot den första.(0,5p)
Vid förskruvning genom anterior-superior zon kan man riskera skada mot Arteria Iliaca Externa. (1p)

22. 2 p

Frisk 60 årig man opererad med knäprotes på grund av gonartros för 2 månader sedan. Postoperativt komplikationsfritt förlopp men han söker nu på grund av stelhet i det opererade knät. ROM är 0-70 grader. Properativt var ROM 0-120 grader och under operation också 0-120 grader. Patienten har inga infektionstecken och dagens röntgen är utan anmärkning.

Beskriv din fortsatta handläggning. Vad vill du göra och när? Motivera. *(2p)*

Svar: Manipulation i narkos. (1p) Flektionsförmågan kan förbättras 12-14 v postoperativt varför rask planering krävs. (1p)