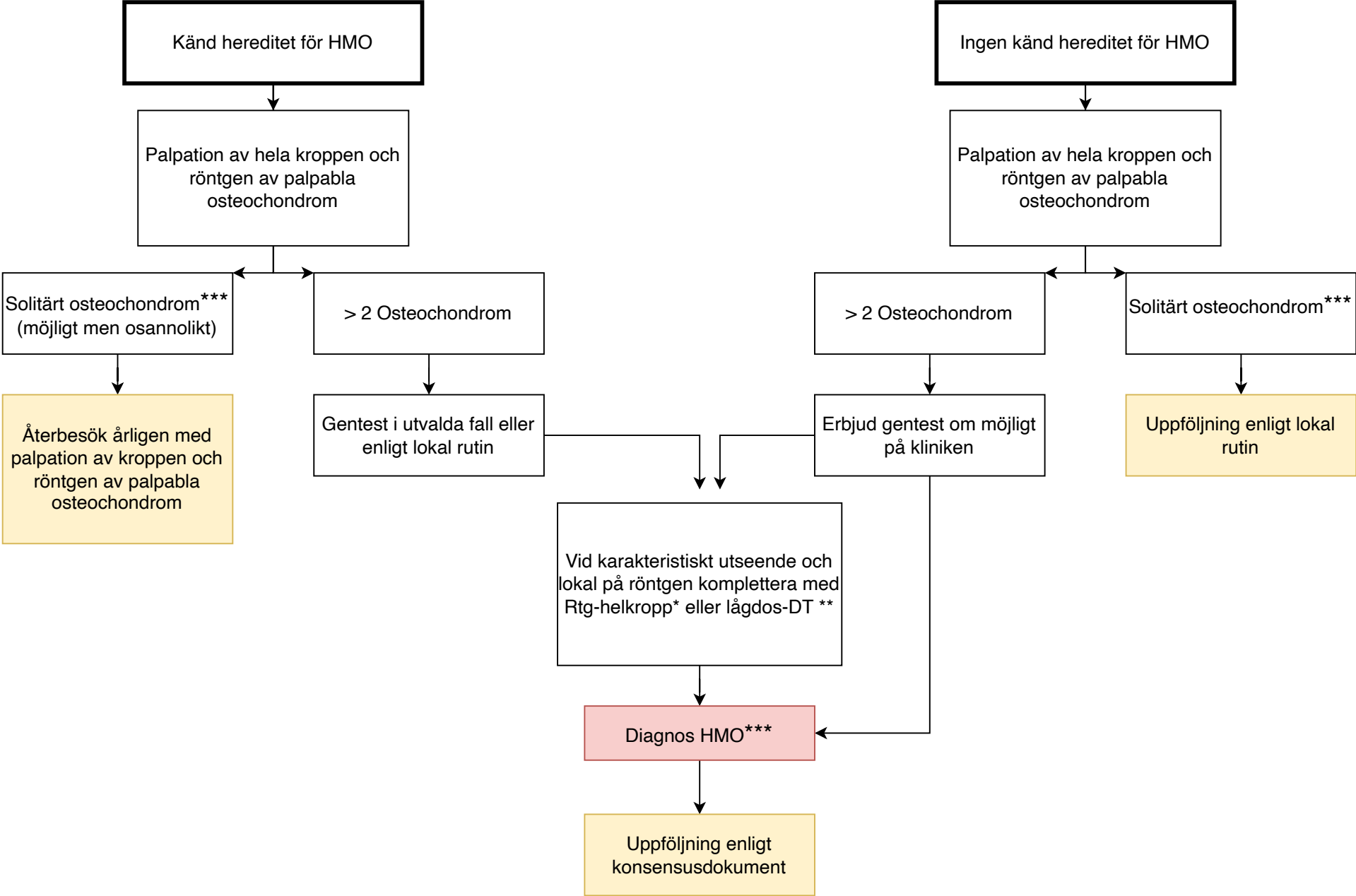


Diagnostik barn <10 år vid nyupptäckt enstaka osteochondrom kliniskt eller en passant radiologiskt.



*
Med Rtg-helkropp avses här enbart frontalbild av övre och nedre extremiteter, bäcken och kotpelare.

**
Ultra-lågdos-DT används om man säkerställer att stråldosen är mindre än eller likvärdig med den vid konventionell röntgen (Se dokument " Bakgrund HMO)

Vid tveksamhet avseende radiologisk diagnos komplettera med MR eller annan metod