Ortopedexamen 2025

Skrivtid: 2025-03-21 09:00-13:00

Fråga 1A

Max poäng: 1.5

Du är ortopedjour och blir tillfrågad av en akutläkare angående en 47-årig väsentligen frisk kvinna. Patienten söker med kraftig smärta höger axel. Hon har sedan tidigare en del axelbesvär och fick för fem dagar sedan en kortisoninjektion på sin vårdcentral. De första dagarna kände hon ingen särskild effekt av sprutan men sedan igår har smärtan tilltagit. Hon har nu svårt för alla rörelser i axeln, temp på 37,9 grader, CRP 75 och LPK 14. Det ska inte finnas någon tydlig rodnad eller svullnad. Akutläkaren önskar nu råd.

Vilken/vilka diagnoser kan patienten ha haft för att få behandling med kortisoninjektion kring axeln på vårdcentral?

Subakromiellt smärttillstånd, frozen shoulder/adhesiv kapsulit, artros i GH-led, artros i AC-led, bicepstendinos/bicepssmärta. 0,5 p per rätt.

Fråga 1B

Max poäng: 1.5

Vilka anatomiska strukturer kring axeln är vanliga att injicera med kortison?

GH-led, subakromiell bursa, AC-led, sulcus biceps. 0,5 p per rätt.

Fråga 1C
Max poäng: 2

Beskriv hur du går till väga när du utför en subakromiell kortisoninjektion. Vilka läkemedel använder du? Hur förbereder du? Vilka anatomiska landmärken och vilken stickteknik använder du för att träffa rätt?

Handhygien, sprittvätt av patient, sterila handskar eller no touch teknik (0,5 p). Lokalbedövning blandat med kortisonpreparat typ Lederspan/Depo-Medrol/Kenakort-T (0,5 p). Landmärken är akromions bakre laterala hörn och soft spot eller laterala akromion (0,5 p). Rikta ca 30 grader upp för att följa akromions undersida (till skillnad från mot processus coracoideus vid intraartikulär injektion) (0,5 p). Anterolateral approach är också ok men man bör då överväga att använda ultraljudsvägledning för att undvika att injicera i rotatorkuffen.

Fråga 1D
Max poäng: 1

Vad misstänker du att patienten drabbats av?

Infektion/septisk artrit/bursit. 1 p.

Fråga 1E
Max poäng: 2

Vad vill du göra med patienten nu? Vilka ytterligare utredningar och åtgärder vidtar du?

Punktion (0,5 p). Bäst är att först punktera bursan och, om negativt utfall, leden på akuten / med bildvägledning. Analys (0,5 p) med odling, laktat och leukocyter på vätskan. Inläggning, följa temp, prover och klinik (1 p). Som alternativ till inläggning kan poliklinisk handläggning med snabb uppföljning vara ok, detta beror på allmäntillstånd och provsvar. Antibiotika nu eller avvakta ytterligare diagnostik - båda ok.

Fråga 1F
Max poäng: 1

Resonera kring när och hur det kan bli aktuellt att operera patienten.

Artroskopisk spolning med vävnadsodlingar och ev. synovektomi är indicerat vid allmänpåverkad pat där det är bråttom med source control, påtagligt grumligt och rikligt utbyte vid punktion, eller ytterligare försämring/terapisvikt. 1 p.

Fråga 1G
Max poäng: 1

Dagen efter ska du assistera en kollega vid operation av en patient med proximal humerusfraktur. Ni ska sätta en omvänd frakturprotes. Du blir ombedd att ordinera antibiotikaprofylax till patienten. Vilka två patogener tar du särskilt i beaktande vid antibiotikaprofylax inför axelkirurgi och vilket/vilka läkemedel ordinerar du?

Rekommendationen från infektionsläkarföreningen är Kloxacillin + Bensyl PC. Klindamycin används också på vissa kliniker och därför ok men kan öka risken för resistensutveckling hos C. Acnes, (0,5 p). Målet är att täcka Staffar och cutibacteruim acnes (0,5 p).

Fråga 2A
Max poäng: 2

Du hämtar Ulla, 71, i väntrummet. Hon sökte på sin vårdcentral för gångsvårigheter och har radiologiskt en spinal stenos L3-4.

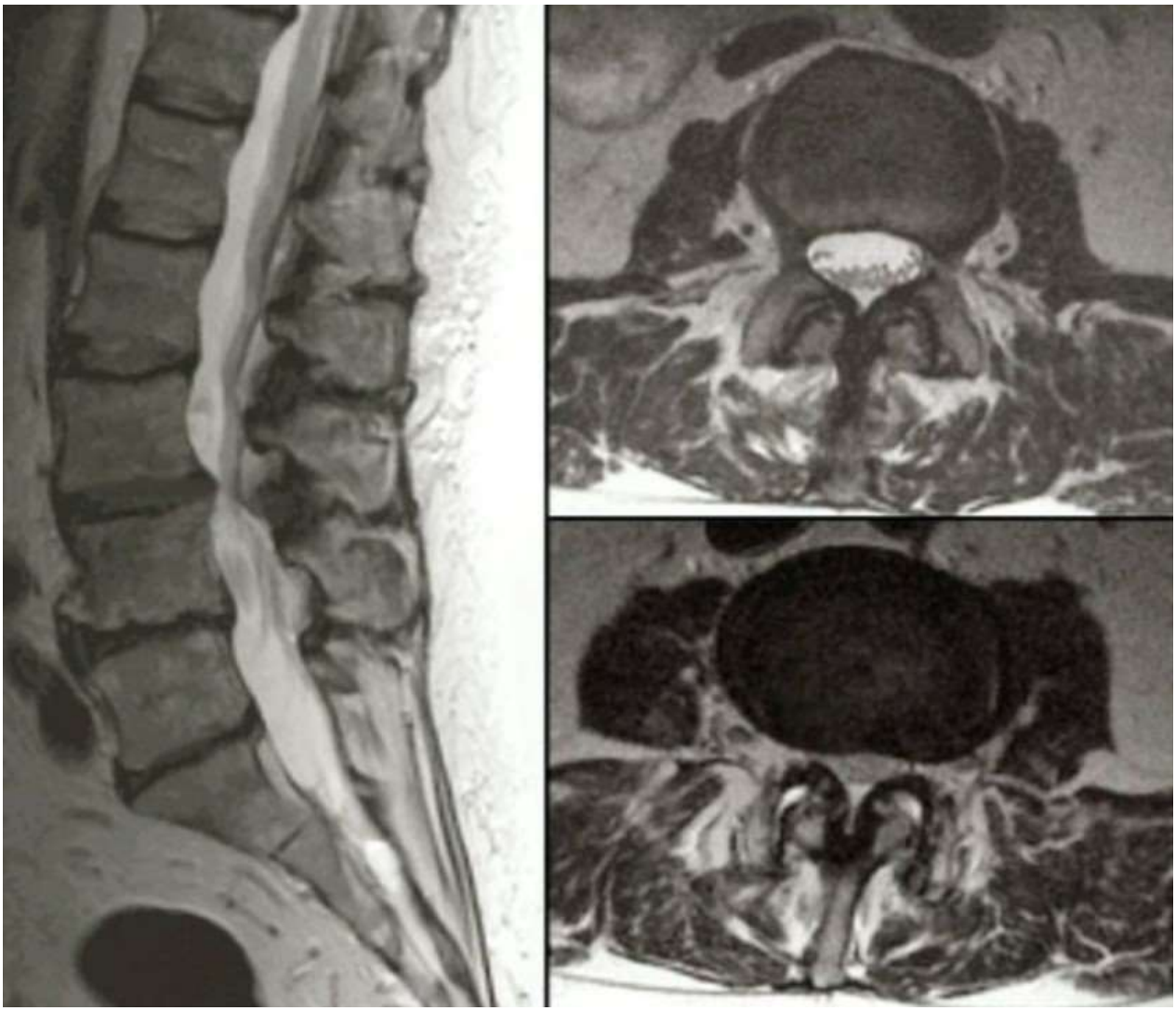

Hur skiljer du på lumbal spinal stenos och höftledsartros med hjälp av anamnes och status?

- *Höftartros ger smärta och rörelseinskränkning vid undersökning av höften.*
- *Höftledsartros ger ofta påverkad gång från första steget*
- *Höftartros gör ofta ont direkt vid lägesändring, när pat tex reser sig. Spinal stenos ger smärta och svaghet i benen när patienten gått ett tag.*
- *Höftledsartros ger oftare vilovärk i lår och bak*
- *Dermatom för ljumske är L1. Spinal stenos L3-4 ger inte typiskt smärta i ljumsken men det förekommer.*
- *Anamnesen kan vara identisk*
- *Ensidiga besvär pekar mot höftartros*

Fråga 2B
Max poäng: 2

Hur skiljer du på lumbal spinal stenos och cervikal spinal stenos med hjälp av anamnes och status?

- *Tecken på myelopati i status, dvs spattig gång, stegrade reflexer, positiv Babinskis tecken, Hoffmans tecken*
- *Besvär ut i armarna, smärta, domningar svaghet*
- *Tecken på myelopati i anamnesen ”Benen lyder mig inte”*
- *Båda kan teoretiskt ge miktionspåverkan, svaghet och domningar*

Fråga 2C
Max poäng: 2

Hur skiljer du på lumbal spinal stenos och claudicatio intermittens med hjälp av anamnes och status?

- *Fotpulsar och behåring på underben och fötter saknas*
- *Spinal stenospatienter vidgar utrymmet för nerverna när de lordoserar i ländryggen, dvs de sätter sig ner eller böjer sig framåt. Vid dålig arteriell cirkulation räcker det att stanna upp för att musklerna ska kräva mindre genomblödning och ge mindre smärta. Därav ”fönstertittarsjuka”*

Fråga 2D
Max poäng: 2

Hur skiljer du på lumbal spinal stenos och trochanterit med hjälp av anamnes och status?

- *Palpation av trochanter provocerar fram smärtan*

- *Vaggande gång*
- *Svårt att sova liggandes på ömma sidan*

Fråga 2E
Max poäng: 2

Hur skiljer du på lumbal spinal stenos och meralgia parestetica med hjälp av anamnes och status?

- *Mekaniskt tryck. Patienterna har ofta en stor buk som hänger över inguinalligamentet, alternativt bälte med verktyg som trycker emot nerven*
- *Nervus cutaneous femoris lateralis (n cut fem lat) har en skarp gräns och utbredningsområdet går inte ner till knäskålen*
- *Korrelationen med gångsträcka är inte lika tydlig*

Fråga 3A
Max poäng: 1.5

En 44-årig kvinna har åkt omkull med sin mountainbike och ådragit sig en öppen underarmsfraktur som plattfixerats enligt bilderna. Operationen var lång och komplicerad.

Stygnen togs efter två veckor men nu tre veckor senare läcker det distalt från det ulnara såret som har en liten öppning på cirka 1 cm och en rodnad runt. Temp 37,8. LPK 9,2x10^9/L. CRP 37.

Vad är bekräftande kriterier på en frakturrelaterad infektion (FRI)?

a. *Två eller fler positiva **vävnads**odlingar av samma agens (0,5p)*
b. *Fistel med kommunikation till implantat/skelett (0,5p)*
c. *Pus vid fraktur/implantat (0,5p)*

(Histopatologi med >5 leukocyter/high power field)



Fråga 3B
Max poäng: 6.5

Lägg upp en grov behandlingsplan för de första tre månaderna avseende antbiotika och eventuell kirurgisk behandling.

- *Patienten ska genomgå en DAIR (1p) och fram till dess ges ingen antibiotika (1p) då patienten inte har systempåverkan. Beställ en röntgen för att bedöma om osteosyntesen är stabil (0,5p)*

- *Vid DAIR tas fem djupa vävnadsodlingar (1p) med ett separat sterilt instrument för varje. Om osteosyntesen bedöms stabil lämnas den annars byts den (1p).*

- *Efter odlingar sätts patienten in på intravenös empirisk antibiotikabehandling (1p) fram till odlingssvar och därefter riktad (1p) i 6-12 veckor beroende på strategi (kurativ behandling eller supression till avlägsnande av osteosyntesmaterial).*

- *Alla svar med peroral behandling och expektans kan inte ge full poäng*

Fråga 4A
Max poäng: 1

Patient opererad med en omvänd hybridplatisk 2022. Inkommer med periprostetisk fraktur och opereras med platta, skruvar och cerklage.

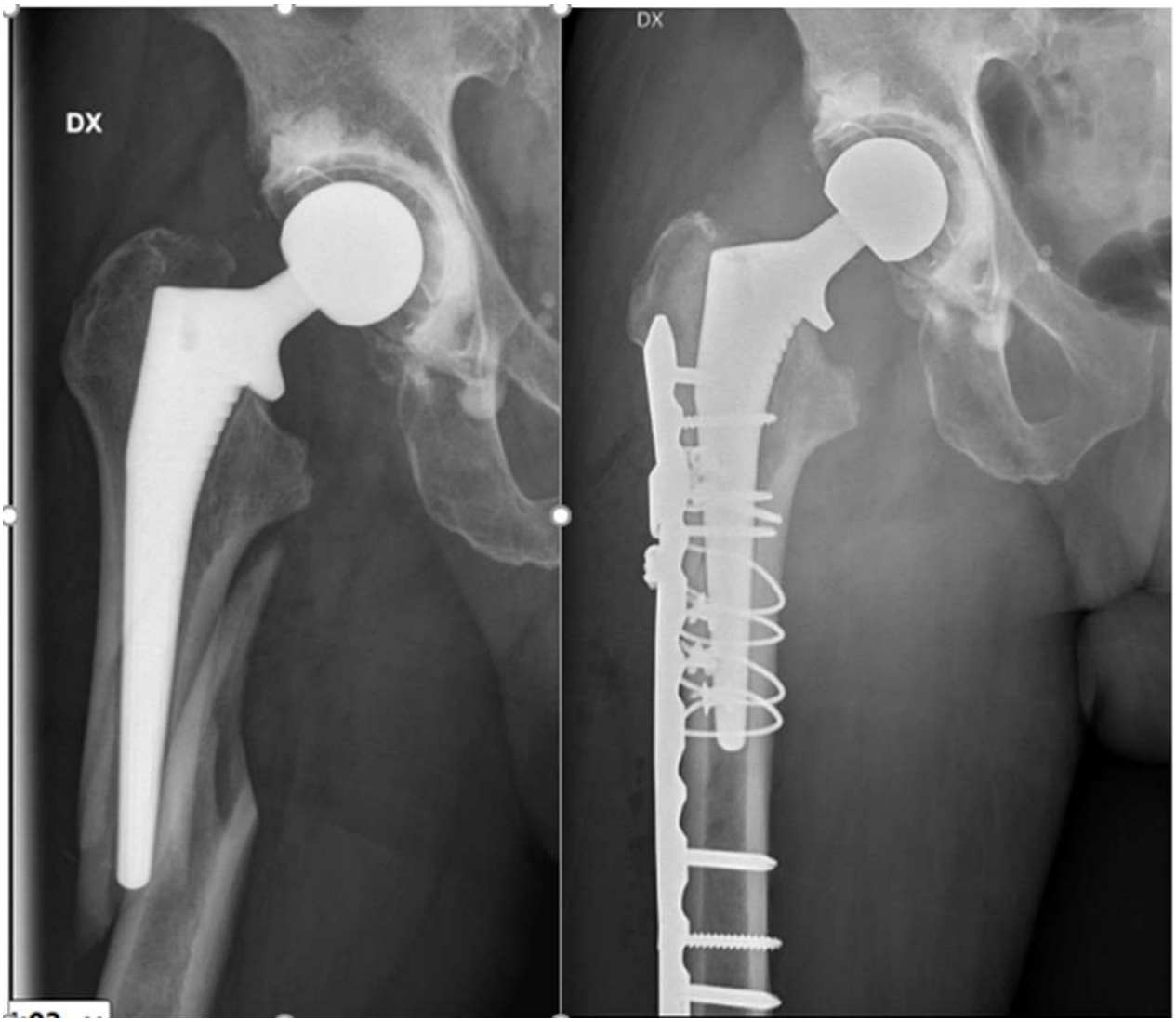

Vilken är den viktigaste förutsättningen för att göra en sådan osteosyntes?

Att protesen sitter fast.

Fråga 4B
Max poäng: 1

Om detta kriterium är uppfyllt, hur skulle du då klassificera frakturen enligt Vancouverklassifikationen?

Vancouver B1.

Fråga 4C
Max poäng: 3

Nämn tre vanliga komplikationer efter osteosyntesoperationen.

Infektion, pseudartros, proteslossning.

Fråga 5A
Max poäng: 4

En 65-årig man har frontalkrockat med en annan bil. Han har multipla revbensfrakturer, en mjältskada samt bilaterala femurdiafysfrakturer. Han kom in med påverkade cirkulatoriska parametrar men har svarat väl på hypotensiv resucitering. I initalskedet av hans ortopediska traumavård står valet mellan märgspikning eller externfixation

Vad betyder SIRS i traumasammanhang och hur påverkas detta av dina åtgärder?

SIRS betyder Systemic Inflammatory Response Syndrome (1p). Det är kroppens naturliga respons när den utsätts för trauma (1p). Den kan okontrollerad leda till koagulaopati med både mikrotromboser och blödningar med efterföljande multipel organsvikt (1p). En operation är också ett trauma och är detta stort kan SIRS aggraveras – 2nd hit (1p)

Fråga 5B
Max poäng: 2

Vilka kliniska parametrar och laboratorieparametrar som indikerar SIRS-grad vill du använda för att bestämma om han tolererar en märgspikning eller om du i stället bör externfixera?

Kliniska parametrar: Kroppstemperatur (bör vara >36° och < 38°). Andningsfrekvens bör vara <20. Puls <90. (1p om kroppstemp + en till)

Laboratorieparametrar: Laktat (helst <2.5 mmol/L), pH>7.25, BE >-5,5 (2 poäng om två av tre. Inget extra för siffervärden)

Fråga 6A
Max poäng: 2

Peter, 61 år och i övrigt frisk, söker på din mottagning angående handbesvär. Kontrakturerna började för 7-8 år sedan, men har nu försämrats och påverkar hans funktion i vardagen så pass att han önskar åtgärd. Han beskriver svårigheter med att skaka hand, sätta på sig handskar och greppa större föremål.

Vilken åtgärd bör du föreslå i första hand för höger hand dig IV (se bild)? Motivera ditt svar.

- *Hö hand dig IV har en tunn och tydlig sträng som ffa påverkar MCP-leden. Den lämpar sig bäst för perkutan nålfasciotomi (2p).*

- *Öppen kirurgi är ett sämre alternativ eftersom det är mer resurskrävande, och har högre komplikationsrisk än nålfasciotomi. Men eftersom recidivrisken är mindre vid öppen kirurgi kan det övervägas om patienten vill minimera återfallsrisken, särskilt med tanke på att flera diatesfaktorer (riskfaktorer för aggressiv sjukdom) är uppfyllda. Öppen kirurgi är alltså inte fel, men det är inte förstahandsval. Kan vara ok att ge 1-2p OM man kan MOTIVERA öppen kirurgi.*

- *Kollagenasinjektion (såsom Xiapex) (0p) har i randomiserade studier inte visat sig vara bättre än nålfasciotomi för behandling vid enklare kontrakturer i MCP-leden, men är betydligt dyrare och har högre risk för komplikationer jämfört med nålfasciotomi. Dessutom finns det inte för närvarande att tillgå i Europa.*

- *Kortisoninjektion eller annan behandling är också fel (0p)*

Fråga 6B
Max poäng: 2

Vilken åtgärd bör du föreslå i första hand för vänster hand dig V (se bild)? Motivera ditt svar.

- *Vä hand dig V engagerar främst PIP-leden och har en tjock och bullig sträng. Kontrakturen i PIP och hyperextensionen i DIP inger dessutom misstanke om att artrolys och/eller tenotomi kan behövas för att få fingret rakt. Detta lämpar sig i första hand för öppen kirurgi (2p).*

- *Perkutan nålfasciotomi och kollagenasinjektion har sannolikt ingen framgång här och riskerar dessutom nerv-, kärl och senskada om man blint sticker nålar i fingrets volarsida på denna nivå (0p)*

Fråga 6C
Max poäng: 2

Nämn fyra riskfaktorer för att utveckla Dupuytrens sjukdom.

- *Manligt kön (0,5p)*

- *Etnicitet; ökad risk hos kaukasier/vita/nordEuropéer (0,5p)*

- *Förekomst av ektopiska manifestationer (0,5p)*
- *Hereditet/familjär förekomst (0,5p)*
- *Diabetes mellitus (0,5p)*
- *Alkohol/rökning (0,5p)*
- *Tidigare trauma (0,5p)*
- *Manuellt arbete (0,5p)*
- *Epilepsi (0,5p)*
- *Leversjukdom (0,5p)*
- *Ökad ålder (0,5p)*

Fråga 6D
Max poäng: 1

Vilka två ektopiska manifestationer utanför handen bör du fråga om vid anamnesupptagningen när Peter konsulterar dig?

- *Peyronies sjukdom som påverkar penis (0,5 p)*
- *Plantar fibromatos/Ledderhoses sjukdom som påverkar fotsulan (0,5 p)*

Ektopiska manifestioner = bindvävsengagemang på andra ställen än handens volarsida. Eftersom frågan gäller utanför handen räknas inte knuckle pads in här.

Man behöver inte kunna eponymerna, men bör veta lokalisationerna för poäng.

Fråga 7
Max poäng: 5

22-årig kvinna som fallit från elsparkscykel. Du behandlar denna skada operativt. Beskriv och motivera din kirurgiska plan avseende:

- Upplägg

- Kirurgisk tillgång

- Reposition

- Fixation och implantatval

- Postoperativa ordinationer

- *Upplägg: Rygg med arm över bröst eller liknande ALT sida/buk med arm hängande över rulle. 0,5p*

- *Tillgång: rak eller kurverad dorsal approach över olekranon och ulnas ås. 0,5 p*

- *Reposition: den nedpressade ledytan behöver addreseras och hållas på plats med bengraft eller separat stift. Underarmen reponeras genom att reponera frakturen. Huvudframentet kan sedan reponeras med frakturtång och preliminärstiftas 1.5 p*

- *Fixation: Denna fraktur SKALL opereras med anatomisk olekranonplatta då underarmen är dislocerad ventralt. Ledytafragmentet behöver stöd av skruvar eller stift, alt bengraft. 1.5 p*

- *Postoperativa ordinationer: Mjukt förband räcker, smärtlindring, ingen trombosprofylax, Obelastad rörelseträning i 6v, suturer 2v. Kontroll m rtg om 6-8v. 1 p*

Fråga 8

Max poäng: 4

Här presenteras röntgenbilder på fyra höftfrakturer av olika typ samt fyra olika typimplantat. Uppgiften är att para ihop höftfraktur (A-D) med rätt implantat (1-4) och motivera varför implantatet är lämpligt. Använd i kliniken vanligt förekommande terminologi för att beskriva frakturerna. Varje implantat kan bara användas en gång.

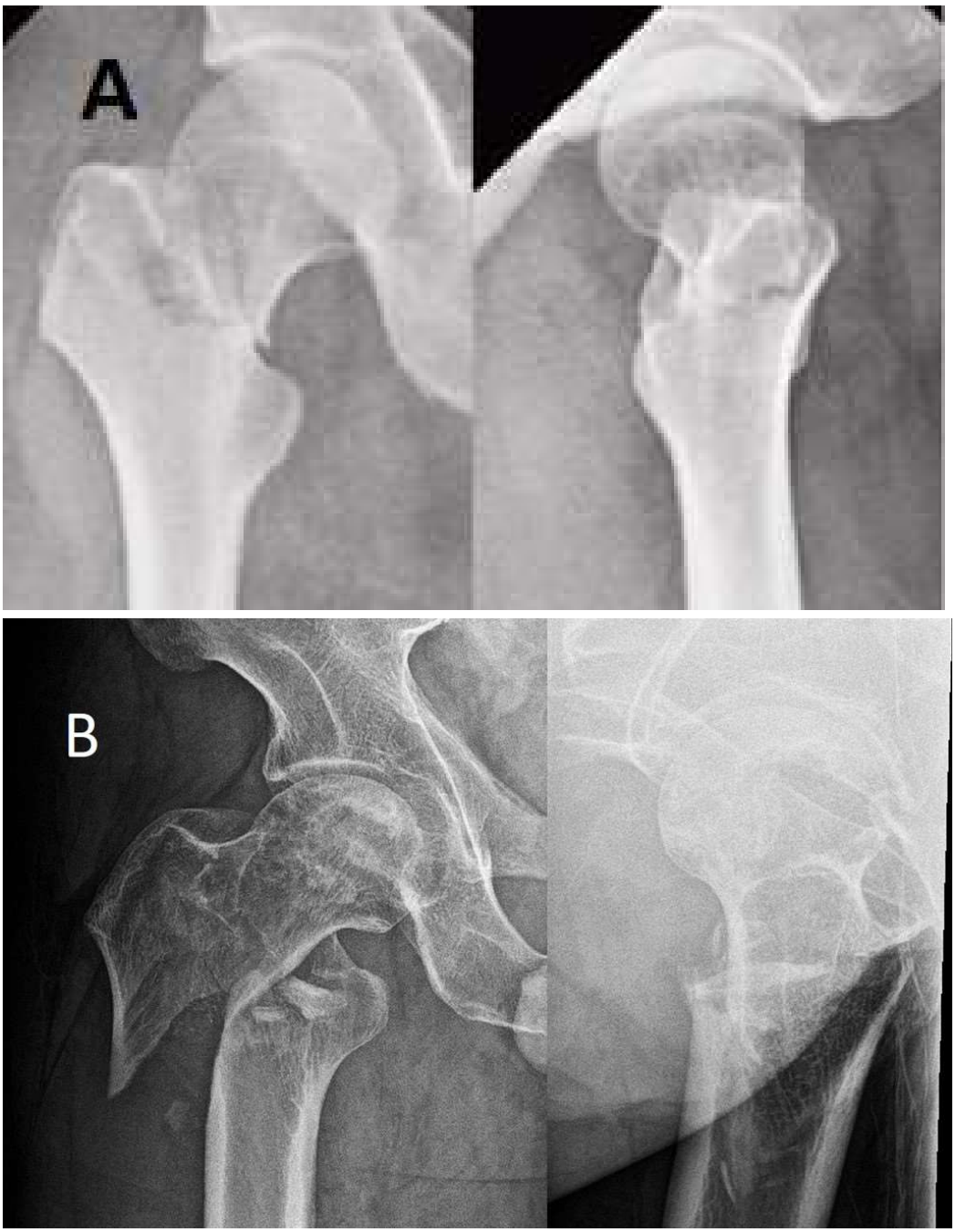
A
B

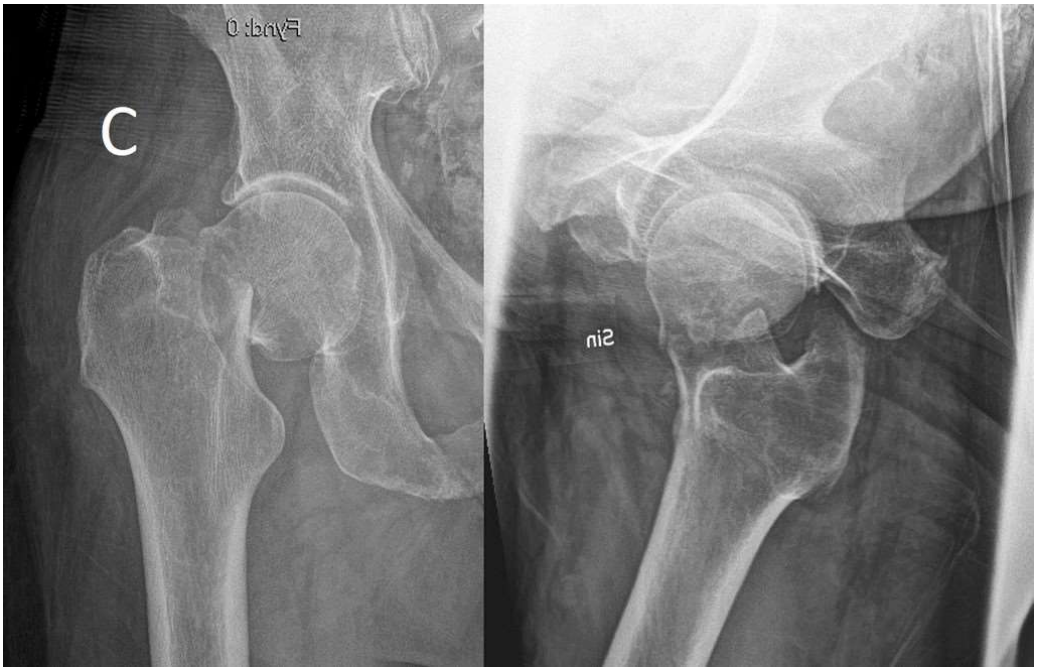
C

D

Fraktur A - det ska framgå att det är en lateral collumfraktur, alternativt en fraktur med hög Pauwels vinkel. Denna fraktur är olämplig att skruva av biomekaniska skäl. Inget calcarstöd kan fås. Rimligaste alternativet är glidskruv och platta (3). Frakturen kan möjligen opereras med märgspik men det alternativet finns inte kvar eftersom den behövs till fraktur B.

Fraktur B är en trochantärfraktur av sk. reverse oblique typ (eller 31A3). Den skall opereras med märgspik (4). Glidskruv och platta är kontraindicerat.

Fraktur C och D är mediala collumfrakturer Här står valet mellan protes och skruvning. Fraktur C är garden 4 och har mycket stor reoperationsrisk om den skruvas, därför är protes (2) mest lämpligt. Fraktur D är Garden 1 och har bättre prognos vid skruvning (implantat 1).

Fråga 9A

Max poäng: 1

Du arbetar som specialistläkare på en ortopedmottagning. Margareta, 67 år, söker på grund av besvär från höger knä vid och efter belastning, och numera har hon ibland även vilovärk. Smärtan förläggs till vänster knä, både lateralt och medialt, och uppges utstråla till underbenet. Patienten har noterat en tilltagande kobenthet.

I den kompletterande anamnesen framkommer att hon opererades för en knäfraktur för tre år sedan, och att man efter ett år var tvungen att ta bort osteosyntesmaterial på grund av sårinfektion. Inga journalhandlingar finns att tillgå eftersom hon opererades i Skåne där hon bodde innan hon gick i pension och flyttade till sina barn i närheten av din arbetsplats.

Beskriv vad du ser på röntgenbilderna.

1. *Lat tibiakondyl nedpressad, kondylplnaet breddökat, ledspringan sänkt, skleros*

Fråga 9B

Max poäng: 1

Vilken skada tror du förelåg från början?

Tibiakondylfraktur

Fråga 9C
Max poäng: 1

Vilket tillstånd har Margareta utvecklat nu?

Posttraumatisk/sekundär artros

Fråga 9D
Max poäng: 1

Hur handlägger du patienten vidare?

Ta SR, CRP, LPK., punktion hö. knä om hydrops, annars biopsi.

Fråga 10A
Max poäng: 4

En 42-årig man som cyklat omkull. Sluten skada. Inget hudhot. Ingen påverkan på distalstatus. Du vill informera patienten om vinster och risker med operativ, respektive icke-operativ behandling, med bakgrund av den stora mängden randomiserade studier som finns, Beskriv risker och vinster generellt med operativ plattfixation av en mittdiafysär fraktur jämfört med icke-operativ behandling. Ange också grovt siffror för respektive behandling om det är applicerbart.

- *Funktionellt ingen skillnad efter ett halvår oberoende av behandling (1p). Det finns en vinst till förmån för operativ behandling under de första 3 månaderna (1p).*

Fråga 10B
Max poäng: 1

Vilken specifik komplikation patienten kan förväntas få vid plattfixation?

Fråga 11A
Max poäng: 2

En 15-årig kille söker på grund av smärtor i vänster knä sedan ett par månader. Slätröntgen och MR visar en medial osteokondrit som troligen sitter löst. Du planerar en artroskopi. Vilka olika operationsåtgärder kan du tänka dig?

Re-fixation av fragmentet om benkomponenten är bra, subkondral borrning (ante- eller retrograd), extirpation om benkomponenten inte är viabel plus borrning. Om stor djup defekt överväg bentransplantation och mer avancerat ingrepp (med broskfragment, broskceller eller mosaikplastik)
0,5 p per åtgärd – max 2 p

Fråga 11B

Max poäng: 1

Hur ser prognosen ut? Vilken faktor är viktig för prognosen?

Prognosen är god framför allt innan fyserna är slutna (1 p)

Fråga 12

Max poäng: 2

En 13-årig flicka söker efter en fotbollsmatch. Du bedömer det som en klar främre korsbandsskada eftersom hon har hydrops, extensionsdefekt och klar Lachman 3+. Du planerar operation eftersom hon spelar i en fotbollsakademi. Initial slätröntgen är utförd på närakuten.

Vilka fynd på slätröntgen är särskilt viktiga att analysera med hänsyn till patientens ålder och som senare påverkar ditt val av operationsmetod?

Om det föreligger en eminentiafraktur, fixation av fragmentet (1 p)
Om fyserna är slutna eller ej, val av graft (1 p)

Fråga 13A
Max poäng: 0.5

42-årig kvinna söker på grund av tre månaders anamnes på mediala knäsmärtor som uppstod efter en längre löpning. Tid ”knäfrisk”. Du misstänker en medial meniskskada, troligtvis av degenerativ typ. Vad säger Socialstyrelsens Nationella riktlinjer om behandling?

Fysioterapi, anpassad aktivitet, NSAID (0,5 p)

Fråga 13B
Max poäng: 0.5

Vad är nästa steg vid otillräcklig effekt av första steget?

Om inte knäsmärtor/mekaniska symtomen förbättras efter 3 mån av rehabilitering och anpassad aktivitet kan det bli aktuellt med MR-utredning (0,5 p).

Fråga 13C
Max poäng: 1

När skulle en artroskopi kunna bli aktuell hos denna patient?

Om MR visar en tydlig meniskruptur med symtom på låsningar och upphakningar från samma område kan artroskopi övervägas (1 p)

Fråga 14A
Max poäng: 1

68-årig kvinna med smärta medialt vänster stortå (MTP1). Ingen ledsmärta och inga osteofyter. Har testat all tänkbar konservativ behandling. Önskar nu operation. Hur stor är IM-vinkeln?

14,9 grader

Sin
14,9°(165,1°)
148,0°(32,0°)
5,4°(174,6°)

Fråga 14B
Max poäng: 2

Ange minst två operationsmetoder/kombination av metoder som kan komma i fråga.

Chevron, Offset-V, Scarf, annan proximal osteotomi. Lapidus. Kan kombineras med lateral release, Akin-osteotomi, mobilisering av sesamben, men dessa metoder räcker inte som enskilda metoder. MTP1-artrodes ger inte poäng.

Fråga 15A
Max poäng: 1

30-årig kvinna har halkat på gräset och skadat fotleden. Sluten fraktur. Svullnad + smärta både på lateral- och medialsidan

Klassificera frakturen!

Frakturen klassificeras antingen som en Weber B enligt AO, eller enligt Lauge-Hansen som en SE IVa eller SE IVb beroende på den mediala skadan (1p för endera svaret)

Fråga 15B

Max poäng: 3

Hur bör frakturen behandlas?

För att utröna om posteriora delen av deltoidligamentet är intakt får patienten belasta fritt (1p) i en enkel orthos och komma tillbaka för belastade röntgenbilder efter en vecka (1 p). Om fotleden då är kongruent; fortsatt fri belastning och icke-operativ behandling (1 p)

Fråga 16A

Max poäng: 2

51-årig kvinna remitteras på grund av lokal smärta i höger knä sedan nio månader. Det framkommer mest belastningsrelaterad smärta men även vilovärk. MRT visar en intraosseös tumör i distala femur enligt nedan. Radiologer misstänker ett kondrosarkom. Hur utreds patienten vidare?

Start av standardiserad vårdförlopp (0,5p) och remiss till sarkomcentrum (0,5p). Biopsi vid sakromcentrum (0,5p) och radiologi av lungorna för att upptäcka eventuella metastaser (0,5p)

Fråga 16B
Max poäng: 1

Hur behandlas patienten om det rör sig om ett högmalignt kondrosarkom?

Vid lokal excision av tumören och tumörprotesrekonstruktion.

Fråga 17
Max poäng: 2

I Sverige används inte längre ytersättningsproteser vid höftartros men det finns patienter med dem som kommer till våra mottagningar. Vilka är de två viktigaste möjliga komplikationerna att utreda och hur hittar man dem?

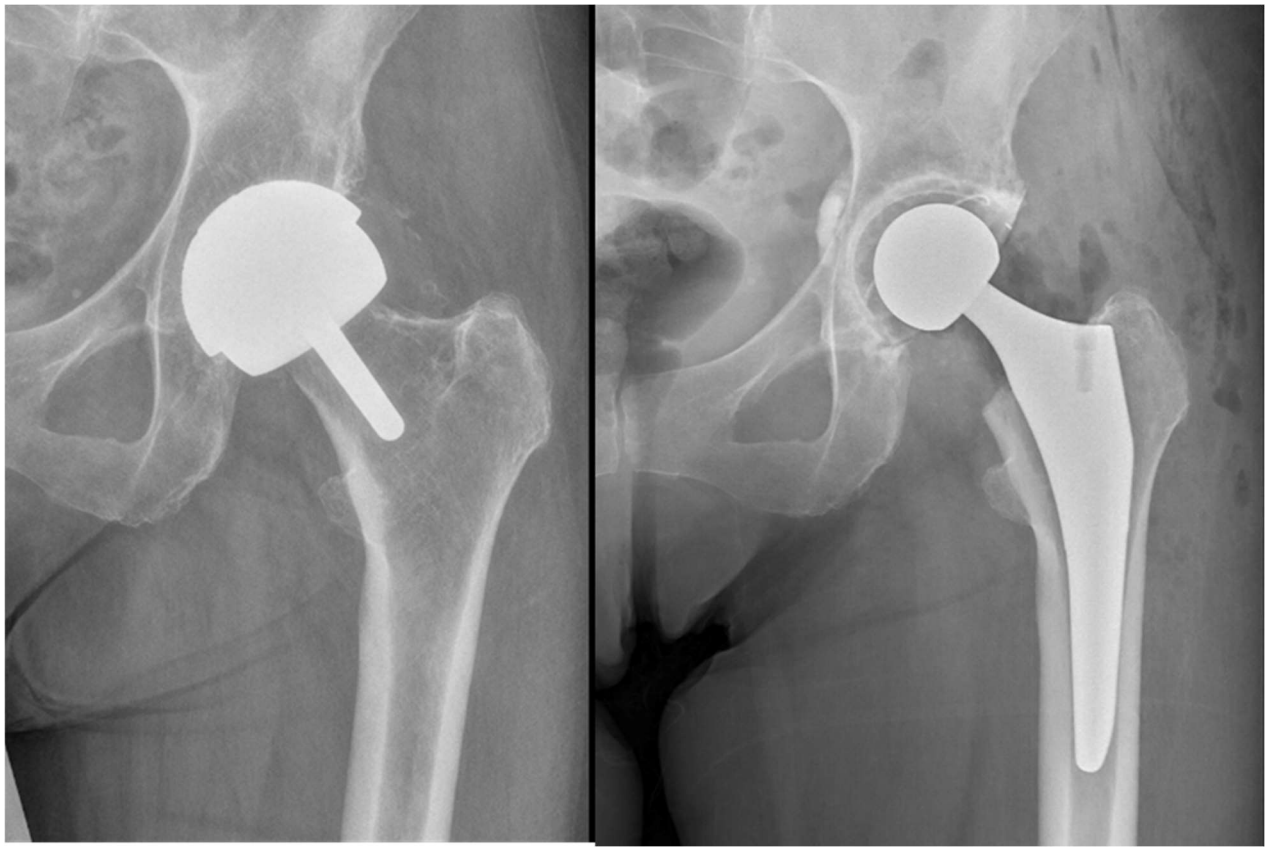

Förhöjda metallhalter i blodet och pseudotumörer. Utreds med blodprov samt CT.

Fråga 18A
Max poäng: 1

Nils är en 75 årig-man som bor i villa med hustrun. Han har tablettbehandlad hypertoni och har tidigare behandlats för ett astrocytom, recidivfri i kontroller. Han har en rotatorcuffruptur i höger axel och inväntar bedömning på ortopedmottagningen.

Han inkommer till akuten efter att ha trampat snett i källaren i går. Då höger axel inte riktigt följer med kunde han inte ta emot sig med armen utan slog i pannan när han landade. Han är klar och redig och vid neurlogisk undersökning hittas inga tecken på neurologiskt bortfall. CT av huvud och halsrygg genomförs och man påvisar en densfraktur.

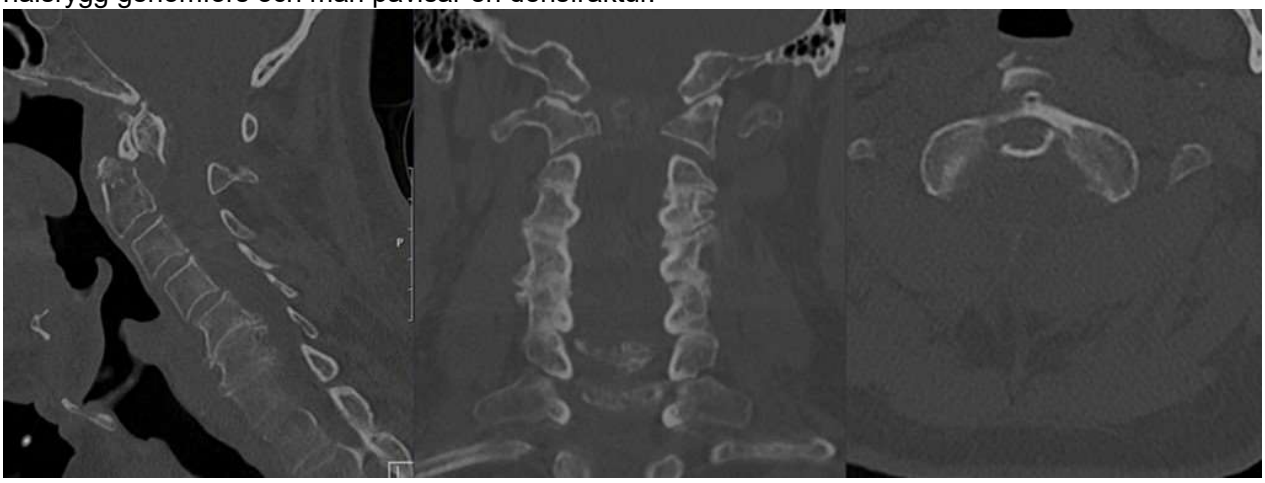

Densfrakturer klassificeras enligt Anderson och D'Alonzo i typ I-III. Beskriv varför detta är en typ II.

För poäng ska det framgå att frakturen är i basen av dens, inte i toppen eller i kotkroppen C2.

Fråga 18B
Max poäng: 2

Patienten är 75 år gammal. Resonera runt behandling av denna fraktur i den geriatriska respektive icke-geriatriska populationen.

För två poäng ska de nämna att dislocerad fraktur hos yngre opereras. Framifrån eller bakifrån. I den multisjuka äldre populationen kan man behandla även felställda frakturer med krage. Tolererar patienten inte kragen kan man i vissa fall avstå från krage. Haloväst används inte längre på de flesta håll i landet.

Fråga 19
Max poäng: 3

Varför är det viktigt att undersöka fotledens rörlighet med både böjt och sträckt knä vid ställningstagande till operation på grund av spetsfot, till exempel vid cerebral pares? Beskriv också hur utfallet av undersökningen ska tolkas.

Testet värderar om endast gastrocnemius eller hela gastrosoleuskomplexet är kort. (1 p) Vid en operation utförs hälseneförlängning om båda är korta eller förlängning av endast gastrocnemius på

muskelnivå, om endast den är kort. 1 (p) Vid cerebral pares, i synnerhet hos gångare, kan man bli alltför svag om förlängningen sker på hälsenenivå när soleus inte är kort. (1 p)

Fråga 20A

Max poäng: 3

Frisk 11-årig flicka inkommer till akuten med armbågsluxation som reponeras i lustgas. Efter reposition och gips har flickan lite domningar i dig 4 och 5 vänster hand. Bilderna visar rötngen i gips efter reposition.

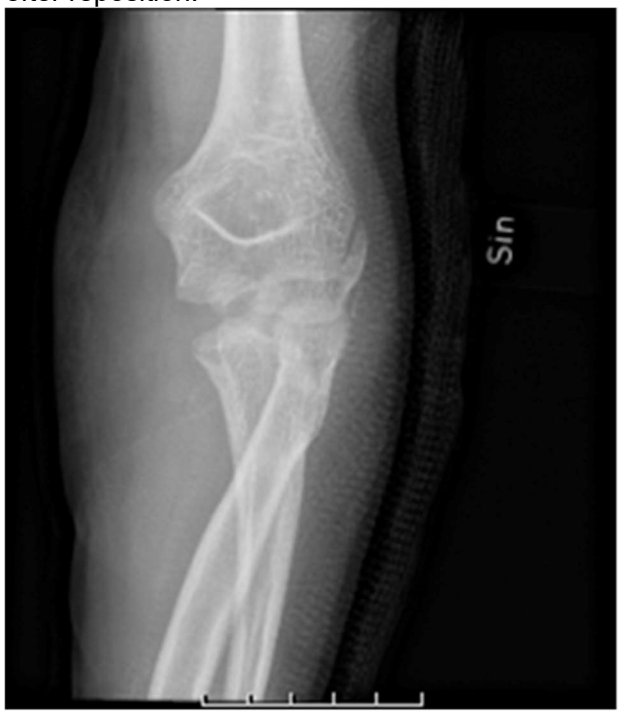

Vilken är diagnosen? Förklara också vad du gör härnäst.

Medial epikondylfraktur (inslagen i leden) (1 p) Operationsanmäler flickan för akut (24 timmar) öppen reposition av medial kondylfraktur (identifiera och akta N Ulnaris). Fixera den mediala epikondylen (skruv eller stift). Gips 3-4 veckor. (2 p)

Fråga 21

Max poäng: 3

Du har säkert hört talas om Kloka Kliniska Val (KKV). Det startade ursprungligen som ett initiativ för att hushålla med begränsade resurser. Men det finns en stark koppling mellan användande av KKV och ökad patientsäkerhet.

Varför är användande av Kloka Kliniska Val ett klokt och bra sätt att också minska undvikbara skador i sjukvård?

Det rätta svaret ska indikera förståelse för och beskriva nedanstående resonemang:

1. *Kloka Kliniska Val riktar in sig på att utmönstra vård med inget eller begränsat värde för patienten, så kallad lågvärdesvård, alltså vård som medför ingen eller mycket liten vinst för patienten. Sådan vård bedöms utgöra minst 20% av all vård som ges.*

2. *All vård, vare sig den medför vinst för patienten eller inte, medför risk att skada uppstår.*

3. *Lågvärdesvård kännetecknas alltså av att risken för skada är lika stor som för vård som tillför värde för patienten, men där det inte finns någon vinst att hämta. Således återstår i princip bara risken att skada. Genom att mönstra ut lågvärdesvård (enkelt uttryckt vård som inte behövs) minskar alltså risken att undvikbart skada patienten, vilket är grunden i allt patientsäkerhetsarbete.*

(1 poäng för ett nöjaktigt rätt svar inom var och en av de 3 punkterna)

Fråga 22
Max poäng: 3

Du sitter på mottagningen och har just träffat Karlsson på taket som behandlats för en distal radiusfraktur efter fall från hög höjd. Han har varit sjukskriven från sitt arbete som filurare i sex veckor och du ska ta ställning till om det finns anledning till längre sjukskrivning. Du är tveksam, men funderar på om du hade tänkt annorlunda om han hade varit kvinna.

Könsöverskridande identitet eller uttryck 0,5 p

Etnisk tillhörighet 0,5 p

Religion eller annan trosuppfattning 0,5p

Funktionsnedsättning 0,5 p

Sexuell läggning 0,5p

Ålder 0,5 p

Fråga 23
Max poäng: 2

I en av 2023 års bästa ortopediska avhandlingar, "On ankle fractures", undersöktes införandet av riktlinjer för fotledsfrakturer och hur dessa riktlinjer ledde till flera förbättringar. Nämn de uppnådda förbättringar som beskrivs i avhandlingen.

Införandet av riktlinjer ledde till en minskning gällande behovet för: kirurgi, röntgenundersökningar och inneliggande vård. Dessutom kunde gipstiden kortas och fler patienter kunde belasta fullt i sin gips eller ortos. Fyra rätt krävs för 2 p.