

ABC om

# Kvinnliga bröstavvikelser

EMMA HANSSON, med dr, ST-läkare  
emma.hansson@med.lu.se

CAROLIN FRECCERO, med dr,  
specialistläkare; båda plastikkirurgiska kliniken, Skånes universitetssjukhus, Malmö

Att ha avvikande bröst kan ha stor påverkan på livskvaliteten, särskilt hos tonåringar. Bröstmissbildningar kan orsaka påtaglig genans och skapa störd kroppsuppfattning, vilket i sin tur kan leda till en känsla av utanförskap och dålig självkänsla [1, 2]. För att kunna identifiera olika patienter och lotsa dem till rätt behandling krävs att man känner igen de vanligaste bröstmissbildningarna och möjligheterna, begränsningarna och riskerna vid operation av dem.

Målet vid rekonstruktion av bröstmissbildningar är att åstadkomma ett så normalt bröst som möjligt vad gäller storlek och form. Hur stort ett normalt bröst är varierar mycket mellan olika etniska grupper och mellan olika studier [3-5]. I Sverige bedöms ett bröst med en volym på ca 350–400 ml vara relativt normalstort hos en kvinna med medellängd och medelvikt (165 cm, 60 kg, BMI 22) [5, 6].

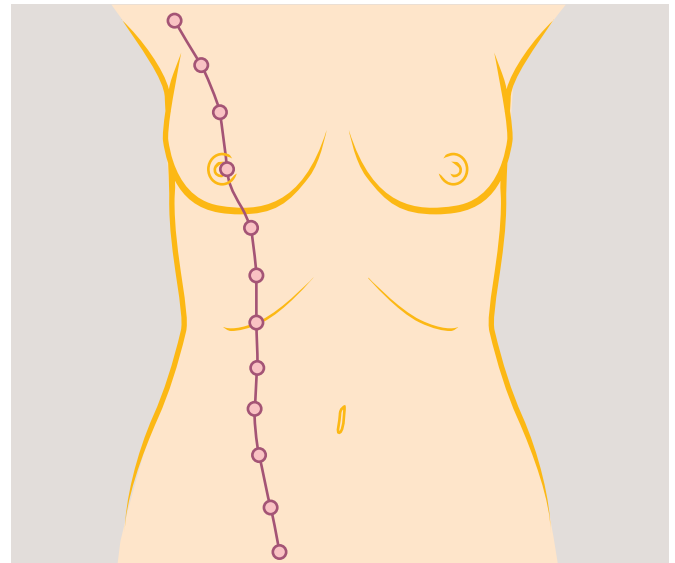
Inledningsvis sammanfattas bröstutvecklingen. Förståelse av den är grundläggande för att kunna diagnostisera de olika avvikelserna. Därefter beskrivs hur man känner igen och behandlar de vanligaste bröstmissbildningarna. Tonvikt ligger på vilka patienter som kan bli aktuella för operation och hur de ska handläggas.

## BRÖSTUTVECKLINGEN

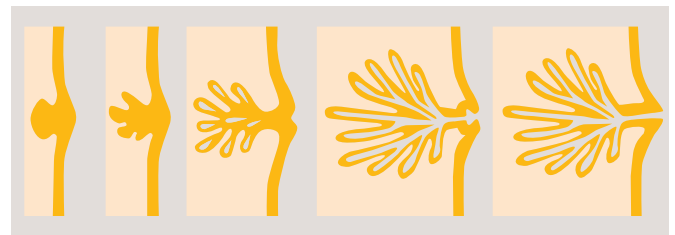
Under fjärde fosterveckan utvecklas två epidermala förtjockningar, kallade mjölklisterna, från det ektodermala groddbladet längs med fostrets ventralsida. Mjölklisterna tillbakabildas normalt, utom på platsen för de framtida mamillerna. Under femte fosterveckan prolifererar sedan resterna av mjölklisternas ektoderm och bildar epiteliala knoppar (mammary buds). Knopparna växer, likt svettkörtlarna, ner som divertiklar i underliggande mesoderm (dermis). Under vecka 10 börjar knopparna förgrena sig och bilda sekundära knoppar. Vid vecka 20 kanaliseras de sekundära knopparna och bildar mjölkgångarna. Samtidigt växer mesenkymal bindväv, kärl och fettceller in mellan mjölkgångarna och bildar grunden för bröstets framtida lobering [7]. Areolan bildas av ektoderm under femte fostermånaden. Den tidiga embryonala utvecklingen är oberoende av könshormoner.

Att bröstkörteln anläggs ytligt har till följd att körteln inte har någon kapsel och att nerv- och kärlförsörjningen inte bildats specifikt för bröstet utan från de kärl som försörjer bröstkorgsväggen [8]. Vid födseln består bröstet av 15–20 mjölkgångar som mynnar i en gropighet (mammary pit). Proliferation av underliggande mesoderm omvandlar oftast gropigheten till en everterad mamill under de första levnadsveckorna.

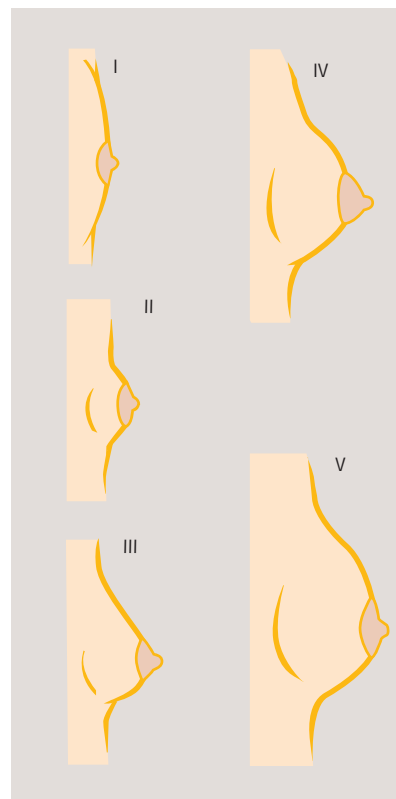Den vidare postnatala bröstutvecklingen indelas i stadier enligt Tanner. Under puberteten leder den ökade östrogen- och progesteronmängden till att brösttillväxten stimuleras.



Mjölklisterna utvecklas som två epidermala förtjockningar. De tillbakabildas senare, utom på platsen för de framtida mamillerna.



Bröstets embryonala utveckling: från epiteliala förtjockningar till mjölkgångar och en everterad mamill.



Stadier i pubertetsutvecklingen av bröstet enligt Tanner [36].  
I. Ingen körtelvävnad finns. Endast mamillen är framskjutande.  
II. Det börjar bildas bröstkörtelvävnad. Begynnande »knoppning« av areolan.  
III. Brösten börjar bli mer upphöjda och breder ut sig utanför areolan. Areolan fortsätter att utvidgas men är fortfarande i kontur med omgivande bröst.  
IV. Bröststorleken ökar. Mamillen och areolan är framskjutande och bildar en naturlig upphöjning från det omgivande bröstets kontur.  
V. Bröstkörteln är fullständigt utmognad. Areolan återgår till konturen av det omgivande bröstet, och bara mamillen är framskjutande.

Storleksökningen beror till största delen på att bindväven mellan mjölkgångarna ökar men också på att körtelvävnaden successivt mognar. Det sista utvecklingssteget (Tanner V) genomgår bröstet först i samband med graviditet. I slutet av graviditeten består bröstet mest av körtelstrukturer och en mycket liten mängd stödjevavnad. Då amningen avslutats tillbakabildas bröstkörtelkomponenten och bröstet blir åter mindre [8].

## DE VANLIGASTE BRÖSTMISSBILDNINGARNA

De vanligaste bröstmissbildningarna bland unga kvinnor i Sverige är aplasi, hypoplasi, asymmetri, hypertrofi, accessoriska bröstvärtor, tubulära/tuberösa bröst och Polands syndrom.

### Aplasi/hypoplasi

Vid hypoplasi utvecklas inte bröstet mer än till det prepubertala stadiet (Tanner II) trots att det finns bröstvävnad. Tillståndets etiologi är okänd och uppstår oftast sporadiskt. Även autosomalt dominant nedärvd hypoplasi har beskrivits. Avvikelsen kan i ovanliga fall vara associerad med andra avvikelser, som kongenital renal hyperplasi [9], ektodermal dysplasi och Mayer-Rokitansky-Kuster-Hausers syndrom [10]. Indikation för att operera hypoplasi i offentlig regi finns om den är så uttalad att submammarfåra saknas vid normalt BMI (19–25 vid ålder <50 år, <27 vid ålder ≥50 år) [11].

### Asymmetri

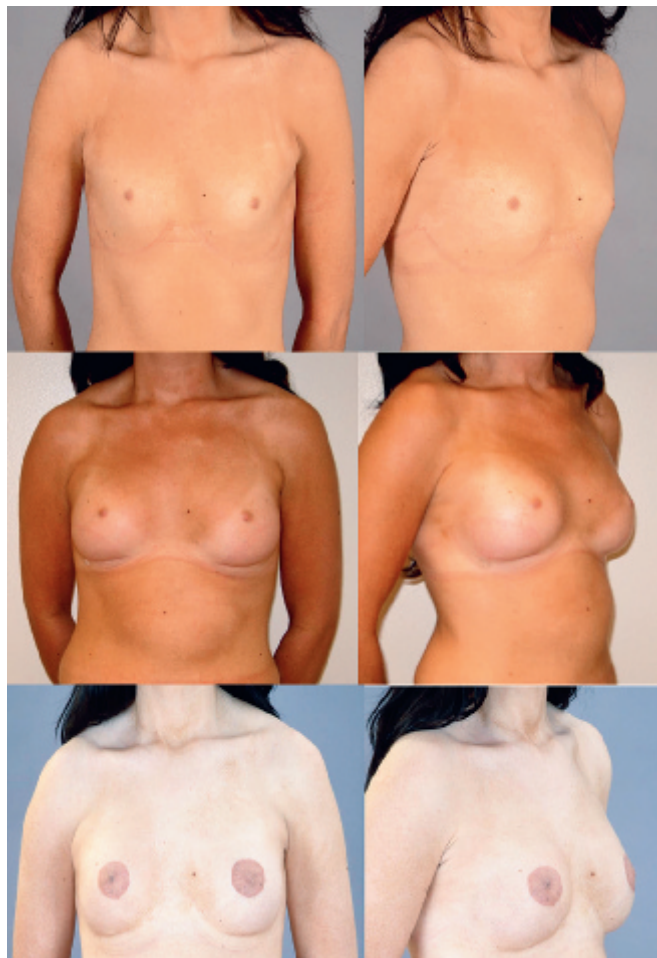Viss asymmetri i storlek och placering är en normalvariant. Åtgärd på grund av asymmetri är indicerad då den innebär en volymskillnad på 200 ml eller minst 25 procent [6]. I de flesta fall är asymmetrin idiopatisk, men Polands syndrom eller tubulära bröst kan vara en orsak till asymmetri. Oftast är asymmetrin »äkta« med symmetrisk torax och olikstora bröst, men asymmetri kan också bero på deformiteter i brösttryggen, som skolios, eller i bröstväggen, som pectus excavatum (trattbröst) eller pectus carinatum (fågelbröst). Vidare kan asymmetri uppstå då submammarfåran är placerad på olika nivå.

### Hyperplasi

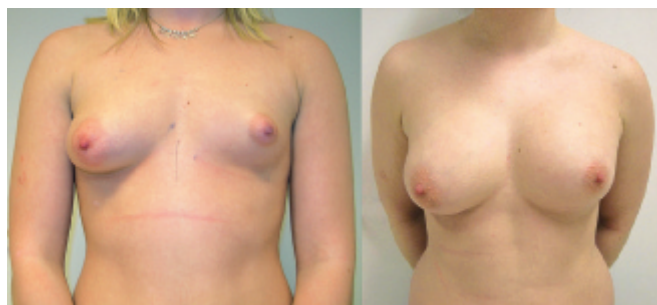Bröstens storlek följer i viss mån kroppsvikten. I medeltal innebär en ökning av kroppsvikten med 1 kilo en ökning av det enskilda bröstets volym med 20 g, dvs drygt 20 ml. Tio kilos övervikt innebär alltså en bröstvolymökning på ca 200 ml per sida [12]. Det finns ingen uppgift om incidensen av hyperplasi i befolkningen, men enligt Socialstyrelsens register opereras ca 1500 kvinnor årligen på denna indikation inom offentlig sjukvård. Brösthypertrofi kan drabba kvinnor när som helst under livet.

Enligt nationella medicinska riktlinjer görs bröstförminskning i offentlig regi när patienten har en byst med en volym på minst 800 ml bilateralt vid normalt BMI (19–25 vid ålder <50 år, <27 vid ålder ≥50 år) och besvär i form av belastningssymtom i huvud, nackar, axlar och rygg, tyngdkänsla/bystsmärta, intertriginösa besvär samt andra subjektiva besvär som kan härledas till bystens storlek [6]. Målet med en bröstreduktion är att minska bystens vikt och därmed patientens fysiska besvär.

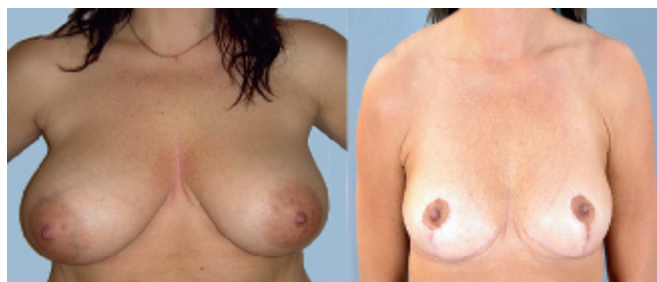För att få effekt på besvären bör en volym på 400 ml efter reduktionen eftersträvas, och volymen borttagen vävnad får inte understiga 400 ml på största sidan. Före operationen ska adekvat brösttanarnas ha tagits och klinisk undersökning av bröst och regionala lymfkörtlar genomförts. Patienter som är 40 år eller äldre ska dessutom genomgå mammografiundersökning preoperativt. Undersökningen får vara högst sex må-



20-årig kvinna med bilateral bröst- och areolahypoplasi. Kvinnan behandlades med augmentation med protes och areolatatuering.



20-årig kvinna med bröstasymmetri. Kvinnan behandlades med högersidig reduktionsplastik och vänstersidig augmentation med protes.



35-årig kvinna med bilateral brösthypertrofi. Hon behandlades med bilateral reduktionsplastik.

Foton: Magnus Nilsson, plastikkirurgiska kliniken, Skånes universitetssjukhus, Malmö

nader gammal vid operationstillfället [6]. Mastopexi, bröstlyft, ingår inte i det offentliga uppdraget, med undantag för funktionella besvär vid mycket uttalad bröstptos vid kraftig viktnedgång efter bariatrisk kirurgi [13].

#### Accessoriska mamiller (polyteli)

Om tillbakabildningen av mjölklisten blir inkomplett eller om några celler blir kvar längs med den så kan extra bröst eller bröstvårtor bildas [14]. Den rapporterade incidensen av accessoriska mamiller varierar mellan 0,22 och 6 procent beroende på kön, etnisk tillhörighet och geografiskt ursprung [15, 16]. Bland vita kvinnor är incidensen 2–6 procent [14]. De flesta fall uppstår spontant, men autosomt dominant nedärvning har rapporterats [17, 18]. Det finns en koppling mellan accessoriska mamiller och olika urinvägsmisbildningar [19]. Accessoriska mamiller blir som regel inte maligna, och det finns därför enbart kosmetiska skäl att excidera dem [14, 15]. Före eventuell excision måste patienten noggrant informeras om ärrbildningen.

Ibland förekommer även accessorisk ektopisk bröstvävnad, polymasti. Samma bröstsjukdomar som kan förekomma i vanliga bröst, såsom malignitet, cystiska förändringar och mastit, kan också förekomma i ektopisk bröstvävnad [15, 20]. Sjukdomar i accessorisk bröstvävnad behandlas inom allmänkirurgin. Indikation för excision av friska accessoriska bröst kan finnas om de ger funktionella besvär.

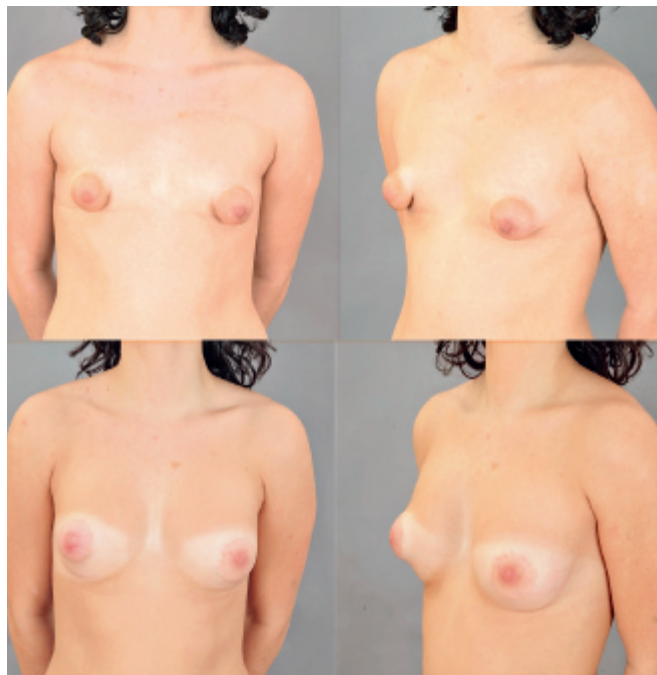#### Tubulära/tuberösa bröst

Benämningarna tubulära respektive tuberösa bröst är synonymter. Hädanefter används namnet tubulära bröst. Det tubulära bröstet kännetecknas av en konstringerande ring (band of constriction), bestående av en förtjockning av den ytliga fascian vid bröstets bas. Den konstringerande ringen förhindrar normal utbredning av bröstvävnaden så att den inte kan expandera radiärt. Bröstet hernierar därför genom den svagaste punkten, areolan. Areolan saknar den ytliga fascians ytliga lager. Hernieringen leder till att areola-mamillkomplexet blir överdimensionerat och protruderande. Andra karakteristika är att bröstvävnaden ofta är hypoplastisk, submammarfäran förhöjd och att bröstets nedre pol saknas [21], men även den övre polen kan i mer uttalade fall vara underutvecklad. Tubulära bröst kan finnas uni- eller bilateralt. Incidensen är okänd [22]. Missbildningen behandlas med klyvning av den konstringerande ringen, inläggning av bröstproteser och/eller omfördelning av körtelvävnaden. Ibland kan även en korrektion av areola-mamillkomplexet bli aktuell.

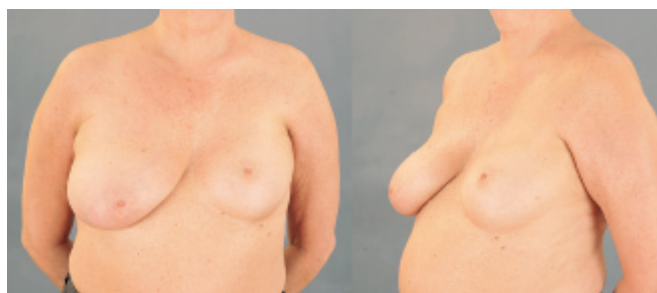#### Polands syndrom

Polands syndrom är ovanligt. De flesta fall är sporadiska, men autosomt dominant ärftlighet har beskrivits. Symtomen är alltid unilaterala, och den högra sidan drabbas oftare än den vänstra. Följande fynd kan ingå i syndromet: brösthypoplasi/aplasi, mamill och areola kan saknas/vara rudimentära, axillbehåring kan saknas, m pectoralis major och/eller minor kan saknas helt eller delvis och revbensbrosken kan saknas på costae 2–4 eller 3–5. Dessutom kan hand-/armmissbildningar finnas. Exempel är för kort överarm, för kort underarm eller för korta fingrar (brakysymfalangism), syndaktyli och hypoplasi av fingrarnas mittfalanger [23].

Polands syndrom är vanligare bland kvinnor än bland män [24]. Olika etiologier har föreslagits. Den mest accepterade teorin är att syndromet orsakas av en störning i den embryonala blodförsörjningen. En sådan störning i fostervecka 6 kan orsaka hypoplasi av a subclavia eller någon av dess grenar. Den minskade blodförsörjningen kan leda till underutveck-



20-årig kvinna med tubulära bröst. Kvinnan behandlades med bilateral augmentation och klyvning av den konstringerande ringen.



60-årig kvinna med vänstersidigt Polands syndrom. Kvinnan behandlades med högersidig reduktionsplastik. Båda bilderna tagna preoperativt.

#### ■ liten bröstavvikelseordlista

- Areola** – värtgård.
- Aplasi/hypoplasi** – så liten bröstvolym att submammarfära saknas vid normalt BMI.
- Asymmetri** – en volymskillnad mellan bröstet på 200 ml eller minst 25 procent [6].
- Augmentation** – bröstförstoring med protes.
- Gynekomasti** – kvinnlig bröstkonfiguration hos män på grund av förstorad bröstkörtelvävnad och/eller omgivande fettvävnad [37].
- Hypertrofi** – en bröstvolym på minst 800 ml vid normalt BMI (19–25 vid ålder <50 år, <27 vid ålder ≥50 år).
- Lambå** – vävnadsbit avsedd att täcka vävnadsdefekt.
- Mamill** – bröstvårta.
- Mastopexi** – bröstlyft.
- Polymasti** – övertaliga bröst.
- Polyteli** – övertaliga bröstvårtor med eller utan värtgårdar.
- Protes** – bröstproteser består av ett silikonhölje fyllt med silikon eller koksalt. Proteserna finns i två former, runda och anatomiska.
- Ptos** – hängande bröst.
- Reduktionsplastik** – bröstförminskning.
- Tubulära bröst** – synonym till tuberösa bröst.
- Tuberösa bröst** – synonym till tubulära bröst.

ling av ipsilaterala strukturer, såsom bröst, hud, muskler och övre extremiteter. Vanligtvis saknas den sternala portionen av m pectoralis major [25, 26]. I fall där bröstkorgsdefekten inte är alltför uttalad går det att göra en rekonstruktion med enbart en bröstprotes med kosmetiskt fullgott resultat [27, 28]. Om defekten är uttalad kan m latissimus dorsi (muskellambå) användas för att få bättre täckning av inlagt implantat [23, 24, 29, 30]. Om areola–mamillkomplexet saknas kan detta åtgärdas med tex en lokal hudlambå och areolatatuering [23].

## OPERATION AV BRÖSTMISSBILDNINGAR

Vid ställningstagande till operation är det viktigt att patienten är välinformerad om risker, möjligheter och begränsningar med de olika operationsmetoderna. Den viktigaste faktorn att utvärdera efter rekonstruktion är vilken effekt åtgärden får på patientens livskvalitet [31, 32]. För att patienten ska bli nöjd och få förbättrad livskvalitet genom operation är det grundläggande att hon får grundlig och korrekt preoperativ information och att hon förstår att det ibland inte är möjligt att åstadkomma ett helt naturligt eller symmetriskt bröst [32].

En utvärdering av resultatet efter augmentation på grund av hypoplasia har visat att majoriteten av patienterna är nöjda med operationen och att de har ökat sina sociala kontakter och fritidsaktiviteter samt fått förbättrad relation till sin partner [33]. Det saknas dock studier med evidensmässigt högt bevisvärde som utvärderar när rekonstruktion/reduktion av de olika missbildningarna är objektivt indicerad. På samma sätt finns det begränsat vetenskapligt underlag för hur stor symtomlindring kvinnor upplever efter en bröstreduktion. Det finns några studier som dokumenterat förbättrad livskvalitet [34, 35].

Rekonstruktion med protes kan ge följande komplikationer och seneffekter:

- Blödning, sårinfektion, serom, hypertrofiska ärr, keloider.
- Känselnedsättning i bröst och bröstvårtor [41]. Känselnedsättningen blir ibland bestående.
- Kapselkontraktur.
- Protesinfektion. Risken för infektion är störst postoperativt men kvarstår så länge protesen finns kvar. Patienten måste ha insikt i att proteserna kan bli fokus för infektion hela livet [42].
- Protesruptur [43].
- Otillfredsställande kosmetiskt resultat, tex asymmetri eller kranialisering av proteserna.
- Nedsatt amningsförmåga. Även om man inte rör bröstkörteln vid operationen minskar förmågan att amma jämfört med opererade kontroller [44, 45]. Kvinnor med silikonproteser har inte högre koncentration av silikon i blodet än kvinnor utan proteser, och bröstproteser utgör ingen kontraindikation för amning [46].
- Försvärad bröstcancerscreening. Mammografi har en något minskad sensitivitet vid undersökning av protesbröst. Ibland behövs kompletterande bilddiagnostik med MR eller ultraljud. Kvinnor med och utan proteser diagnostiseras dock vid ungefär samma cancerstadium och har liknande prognos [47].

Vid bröstreduktion [6] är komplikationerna och seneffekterna följande:

- Blödning, sårinfektion, fettvävsnekros, nekros av mamill/areola.
- Besvärande ärrbildning, kvarvarande hudöverskott, misspydande ärr. Risken för detta är störst bland yngre kvinnor.

## ■ elektiva bröstoperationer i offentlig regi

### Indikationer

- Hypoplasia/aplasia där submammarfåra saknas vid normalt BMI: rekonstruktion medelst augmentation.
- Asymmetri med en volymskillnad på 200 ml eller minst 25 procent [6]: reduktion av det hyperplastiska bröstet eller augmentation.
- Bröstvolym >800 ml bilateralt vid normalt BMI och subjektiva besvär [6]: reduktionsplastik med minst 400 g/bröst.
- Tubulära/tuberösa bröst: klyvning av det konstringerande bandet, augmentation och/eller omfördelning av vävnad.
- Polands syndrom med bröstavvikelse (avsaknad av submammarfåra/asymmetri): augmentation av den missbildade sidan och/eller reduktion av den andra sidan.

### Kontraindikationer

- Övervikt är en riskfaktor för försämrad sårhäkning [38] och postoperativa sår-

- infektioner [39]. Viktkravet för att bli aktuell för elektiv bröstkirurgi är normalt BMI. Kravet ska vara uppfyllt under minst sex månader innan kirurgi övervägs.
- Rökning. Patienten måste vara rökfri minst fyra veckor före och fyra veckor efter operationen. Rökning är en riskfaktor för sårhelingsproblem [40].
- Orimliga förväntningar på operationens resultat och/eller dålig insikt om komplikationsriskerna.
- Gravitet och amning. Generellt bör man vänta minst sex månader efter helt avslutad amning innan elektiv bröstoperation genomförs [6].
- Ålder. Hos yngre kvinnor bör man vänta med operation tills bröstet varit volymstabil under minst ett år [6].
- Övriga sjukdomar. Narkosrisken bör inte vara högre än ASA 2 (American Society of Anesthesiologists Classification) [6].

## ■ remiss till plastik-/bröstkirurg

I remissen ska följande information finnas [49-52]:

- Subjektiva besvär som patienten hänför till bysten.
- Sociala faktorer som patienten anger påverkas av bysten. Inkluderar yrke.
- Objektiva fynd, bröststatus, palpationsfynd. Intertriginösa besvär. Smärta i nacke och axlar. Eventuell toraxasymmetri.
- Information om huruvida mammografi gjorts. När? Vad visade den?
- Bröstanamnes: hereditet, tidigare bröstsjukdomar och kirurgi.
- Aktuell längd och vikt ba-

serad på mätning genomförd på remitterande vård-enhet.

- Rökanamnes och aktuella läkemedel.
- Andra sjukdomar.
- Foto av bysten rakt framifrån och i halvprofil (stående). Många patienter tar dessa bilder själva hemma och skickar dem direkt till plastikkirurgiska kliniken som komplement till av läkare utfärdad remiss.

Till vilken klinik olika patientkategorier remitteras framgår av landstingsplanen.

- Påverkan på amningsförmågan. Amningsfrekvenser mellan 45 och 91 procent har rapporterats efter bröstreduktion [48].
- Känselnedsättning i mamill/areola. Känselnedsättningen blir ibland bestående.
- Asymmetri.
- Öväntat fynd av maligna förändringar i resektatet. Alla resektat från kvinnor över 30 år skickas för patologisk-anato-

misk diagnos. I 0,005–3,5 procent av resektaten finns maligna eller premaligna celler. Radikaliteten kan sällan bedömas i dessa fall, och maligna eller premaligna celler leder därför ofta till mastektomi [6].

## REFERENSER

6. Abdiu A, Elander A, Gerdin B, Hedenbro J, Ringberg A, Troëng T, et al. Bröstreduktionsplastik – bröstförminskade kirurgi vid stor byst. Rapport från expertgruppen för plastikkirurgi. Sveriges Kommuner och landsting; 2008.
10. Shermak M. Congenital and developmental abnormalities of the breast. In: Jatoi I, Kaufmann M, editors. Management of breast disease. Berlin: Springer Verlag; 2009.
19. Ferrara P, Giorgio V, Vitelli O, Gatto A, Romano V, Bufalo FD, et al. Polythelia: still a marker of urinary tract anomalies in children? Scand J Urol Nephrol. 2009;43:47-50.
21. Rees TD, Aston SJ. The tuberous breast. Clin Plast Surg. 1976;3:339-47.
29. Mace JW, Kaplan JM, Schanberger JE, Gotlin RW. Poland's syndrome. Report of seven cases and review of the literature. Clin Pediatr (Phila). 1972;11:98-102.
33. Meyer L, Ringberg A. Augmentation mammoplasty – psychiatric and psychosocial characteristics and outcome in a group of Swedish women. Scand J Plast Reconstr Surg Hand Surg. 1987;21:199-208.
38. Wilson JA, Clark JJ. Obesity: impediment to postsurgical wound healing. Adv Skin Wound Care. 2004;17:426-35.
39. Anaya DA, Dellinger EP. The obese surgical patient: a susceptible host for infection. Surg Infect (Larchmt). 2006;7:473-80.
40. Krueger JK, Rohrich RJ. Clearing the smoke: the scientific rationale for tobacco abstinence with plastic surgery. Plast Reconstr Surg. 2001;108:1063-73; discussion 74-7.
47. Handel N. The effect of silicone implants on the diagnosis, prognosis, and treatment of breast cancer. Plast Reconstr Surg. 2007;120:81S-93S.

■ *Potentiella bindningar eller jävsförhållanden: Inga uppgivna.*

## ■ konsensus

### De flesta är ense om att:

- aplasi, asymmetri, tubulära bröst och Polands syndrom klassificeras som missbildningar
- åtgärd av missbildningar ingår i det offentliga uppdraget
- patienten ska ha ett BMI på 19–25 vid ålder <50 år och <27 vid ålder ≥50 år för att bli aktuell för elektiv kirurgi och att kravet ska vara uppfyllt under minst sex månader innan kirurgi övervägs
- patienten ska vara rökfri minst fyra veckor före och fyra veckor efter operationen.

### Åsikterna går isär vad gäller:

- huruvida indikationerna för operation inom offentlig sjukvård bör vidgas, gränsdragningen mellan aplasi och hypoplasi och huruvida primär hypoplasi och sekundär aplasi/hypoplasi bör ingå i det offentliga uppdraget
- hur missbildningarna ska opereras, acceptabel bröstprostestorlek inom offentlig sjukvård och huruvida patienten själv ska få välja om den ena sidan ska förstoras eller den andra förminskas vid asymmetri
- vilken bröstvolym som kan utlösa belastningssmärta i rygg.