Reseberättelse Gabrielssons fond

Jag är mycket tacksam över det resebidrag från Gabrielssons fond som gjort det möjligt för mig att närvara vid AAHS årliga möte som ägde rum i Palm Desert i månadsskiftet januari-februari 2019.

Det är en kongress anordnad av American Association of Hand Surgery, och i år samarbetar de med den franska motsvarigheten Association de Chirurgie de la Main. De flesta föreläsare och key note speakers är alla från USA och det är av naturliga skäl en tydlig tonvikt på nordamerikanska behandlingstraditioner och frågeställningar. För att skicka in vetenskapliga abstracts till kongressen var det ett enkelt förfarande via deras hemsida, med deadline i juni och man fick besked om deltagande i mitten av september. Poster accepteras i elektronisk form medan scientific abstracts som muntlig presentation gav 2 minuters slot-tid. Kongress-avgiften var rabatterad om man anmälde sig före sista november men kostade ändå ca 12 000 kr. Mötet pågår onsdag till lördag och äger rum i anslutning till nervmötet ASPN där jag dock ej närvarade.

Mötet ägde rum på ett stort hotell beläget mitt i ett golfparadis med fritt strövande flamingos och med närmast överdrivet hjälpsam och i numerär väl tilltagen personal. Utmärkt kontinental frukost serverades 06.30 och sedan pågick programmet 07-18 med viss variation beroende på om man betalt extra för workshops eller ej.

På morgnarna erbjöds Instructional courses utan extra avgift, där man föranmält sig till ett ämne som intresserade. Jag var öppningsdagen på Phalanx fractures, tips and tricks for avoiding complications and getting good results.

Deborah Bohn från University of Minnesota beskrev vad som särskiljer pediatriska falangfrakturer från de adulta, och gav en bra, tydlig och konkret beskrivning av frakturtyper och behandlingsregimer. The extra octave fracture benämnde den Salter Harris fraktur typ 2 som engagerar proximala falangen, oftast i dig 5, med ulnar deviation av det distala fragmentet (namnet härrör från att man som pianist når över mer än en oktav efter felläkt fraktur). Hon tipsade om att de är svåra att bedöva pga en vanlig fingerbasblockad oftast ej är tillfyllest, och när de reponeras glider de gärna tillbaka. Hon brukar lägga markeringspennan i webspace mellan dig 4 och 5 och reponera emot. Om felställningen är större än 30 graders vinkel rekommenderar hon kirurgi, men hon medgav att remodelleringen är avsevärd, och sent upptäckta frakturer kan med fördel lämnas ofixerade. Ett ensamt stift från distalt ulnart mot proximalt radiellt eller två korslagda från proximalt var hennes vanligaste metod. Salter Harris frakturer typ 3 av proximala falangen dig 1, ulnara hörnet, fäster hon med kanylerad skruv. Diafysära falangfrakturer är ofta extenderade och eller felroterade och den kliniska bilden bör avgöra om kirurgi är indicerat eller ej, snarare än röntgenbilden. Hon anser att man kan vara avvaktande vid felställning i DIP-led eftersom rotationen ger långt mycket mindre utslag än om farkturen är i PIP-ledsnivå. Vid diafysära proximalfalangsfrakturer, flektera max i PIP, stifta i retrograd riktning genom PIP-led in i diafysen och låt PIP ligga i flexion. Hos barn återhämtar den sig snabbt efter stiftextraktion. Det dorsala starka periostet underlättar repositionen.

Jerry Huang från University of Washington delade sin kunskap om falangfrakturer hos vuxna, och menade att angulation >25 grader, förkortning >3-4 mm och all rotationsfelställning bör korrigeras kirurgiskt. Använd den minst invasiva metoden var hans råd, plattfixation ser väldigt fint ut på röntgen men fingret blir oundvikligt stelt. Han tycker att det allra mesta kan hanteras med stift. Respektera extensormekanismen. För proximala och/eller diafysära proximala falangfrakturer, särskilt multipla, rekommenderade han stiftning enligt Belsky, där stiftet dras genom MCP-huvudet in i proximala falangen. När är det indicerat med öppen reposition och platta? Hos atleter, med

tävlingssäsong, där omedelbar belastning är oundviklig, och ev som bridging plate vid mycket komminuta frakturer. Han beskrev dorsal respektive lateral approach, där dorsal medför fördelar av god tillgång, men med nackdelar av att dela extensorapparaten, och man riskerar extensionsdefekt. Lateral approach är skonsammare mot mjukdelarna men är tekniskt mer krävande. Till sneda långsträckta frakturer rekommenderar han skruvfixation, även om han varnade för oupptäckta frakturlinjer som spricker under fixationinterventionen. Han rekommenderade att reponera och stifta frakturen med 2-3 stift 0.9 mm och sedan avlägsna ett stift i taget och i stifthålet direkt föra in en 1.2mm skruv. För frakturluxationer i PIP-led beskrev han de typiska felställningen av dorsal luxation, central inpressning av ledytebärande fragment, och axial längdförlust. Han visade framgångsrika exempel av behandling i ligamentotaxor, som han av röntgenbildmaterialet att döma på egen hand böjt till av vanliga stift ad modum Suzukiram. Vid splittrade breddökade ledyteengegerande pip-ledsfrakturer föreslog han ett cirkulärt cerklage kring kondylerna för att samla fragmenten via shot gun incision. För semiakuta eller sent presenterande PIP-ledsfrakturluxtion har han god erfarenhet av hemi-hamate.

En sjukgymnast, Gary Solomon, gick igenom vikten av timing och dosering av rehab efter fingerfrakturer. Han tipsade om att lägga en stadig tejp i fingrets längsriktning för att stabilisera Malletfingrar under ortosen, fr att hindra dislokation om ortosen sviktar.

I kongressens stora sal fanns plats för flera hundra åskådare, och det gemensamma programmet tog sin start med arbetsterapeuter, som beskrev tillkomsten av arbetsterapin som skrå under 1970-tal. Linda Klein exemplifierade det visionära arbete som skapandet av arbetsterapin inneburit, att se behovet av rehab, att finna lösningar, ta risker och tillfällen och på så vis skapat värden för patienter med t ex aktiv rehabilitering av flexorsenor och 3-D printade ortoser i u-landsmiljö. En arbetsterapeut avlade en reserapport från ett utbyte i Bhutan, och dr Marco Rizzo beskrev ett omvänt utbyte där en talangfull kirurg i 30-årsåldern ges tillfälle att auskultera några veckor i USA på AAHS's bekostnad. 2018 års stipendiat avlade rapport över sitt utbyte.

Nästa punkt avhandlade CMC arthroplasty, och kirurger som förespråkade protes, tightrope och trapezektomi allena fick chansen att övertyga publiken om att ändra sin standardmetod. Steven Moran från Mayo clinic drog litteraturen som stödjer att trapezektomi är lika bra som alla mer invasiva tekniker. Dr Tchurukdichian från Dijon i Frakrike hade utfört 1100 tumbasproteser och lämnade besked om 98% patientnöjdhet, 0% luxationer med senaste modellen, och förbättrad greppstyrka hos protesopererade patienter. Han motiverade protesen med att man undviker proximal migration och påskyndar rehab och återkomst i arbete. En dr Jeff Yao förespråkade Suture Button (motsv Tight Rope) mellan MC 1 och 2, och på så vis undviks den proximala migrationen. Han har tidigare använt stift under läkningstiden i samma syfte, men tycker att sutur-knappen är att föredra pga undvika mekaniska komplikationer till stiftet. Han visade filmsnutt på hur han avlägsnade trapezium på några sekunder med hjälp av en korkskruv. Han varnar för att dra åt suturknappen för hårt, då skapas impingement mellan MC 1 och 2. Full ROM tillåts efter 5 dagar postoperativt. Lägg suturknappen ulnart om MC2 och ej dorsalt, för att undvika att implantatet ger mekaniska besvär. Lorenzo Pacelli från San Diego hade själv varit med och designat en pyrocarbonprotes som bibehåller biomekaniken i CMC1, behåller längden och tillåter bra pinchgrepp. Han rekommenderade denna protes till yngre patienter utan STT-artros. Trots dessa vältaliga förespråkare av implantatskirurgi respektive enbart trapezektomi röstade en klar majoritet av publiken för interpositionsplastik som förstahandsval för tumbasartros vid sessionens slut.

Malunion av distala radiusfrakturer avhandlades i en panel av dr Greenberg, dr Richard, dr Durand samt arbetsterapeuter Ms Valdes och Ms Kannas. Tekniska tips innefattade push-skruv proximalt om plattan med isärbändartång för att återskapa radiell längd; release av brachioradialissenan; vid distal

end first, starta med en kortikal skruv för att dra in plattan mot benet; vid volar approach kan man göra liten separat friläggning dorsalt för att släppa på callus och mjukdelar; visualisera dorsalsidan genom att pronera proximala fragmentet med hjälp av en hummertång efter genomförd osteotomi; känn igen adaptativ DISI i dorsalt felläkta distala radiusfx. De presenterade några fall av 3-D rekonstruktion med Materialise. De diskuterade graft versus inget graft (endast en av kirurgerna tordes lämna osteotomispalten outfylld och varnade för komlikationer av cristabentagning), de resonerade om behov av CT och artroskopi som kartläggning och det senare också som repositionsassistans. Slutligen avhandlades intraartikulära osteotomier versus salvage procedures (t ex RSL fusion).

Dagen avslutades med ett kåseri av dr Daniel Nagle som gjorde sig lustig över de absurda ekonomiska förutsättningar som Resource Based Relative Value Scale erbjuder i form av ersättning för sjukvård. Som svensk åhörare väckte han ingen sympati då han beklagade sig över den dåliga monetära ersättningen som USAs läkare åtnjuter, däremot kan man hålla med om att ekonomiska styrsystem som utformats av beslutsfattare okunniga om sjukvårdens förutsättningar kan väcka frustration i vardagen.

Torsdagen började med nya instructional courses. Jag deltog i en timmes diskussion om den instabila armbågen. Ruby Grewal gav en bra genomgång av distala humerusfrakturer och kategoriserade frakturerna med utgångspunkt från vilken kirurgisk approach som lämpar sig bäst för fixation. Hon visade en elegant metod för reposition och skruvfixation för capitellumfrakturer, med artroskopiassisterad reponering och placering av kanylerad skruv. Hon diskuterade olika styrkor med de tre laterala approacherna Koher, Kaplan och EDC-split. Hon tipsade om att arbeta från lateralsidan även på medialt ledengagerande frakturer, och att reponera och arbeta genom det laterala fraktursystemet för att nå fram. Litet skämtsamt menade hon att ju värre den samtidiga ledbandsskadan är, desto enklare för frakturkirurgen blir tillgången till leden. För dorsal approach visade hon flera alternativ som undviker olecranonosteotomi, t ex som beskrivits av Studer 2013. Olecranonosteotomin verkar vara på väg ut, och nämndes som en approach som alltid bör undvikas. En förklaring kan vara att total armbågsprotes allt oftare används som behandlingsstrategi vid de komminuta distala humerusfrakturerna, och vid ulnaosteotomin kompromettеras fixationen av ulnastammen. Marc J Richard tog vid och beskrev caput radiis roll som sekundär stabilisator i armbågen. Så länge ledbandsapparaten är intakt kan man utan problem avlägsna caput radii, men när instabilitet föreligger är befintligt caput radii central för armbågsfunktionen. Han rekommenderade icke operativ behandling för Mason klassifikation grad 1 (ringa felställning och ingen mekanisk låsning). Typ 2 (>2mm felställning) skall oftast opereras, i synnerhet vid mekanisk låsning. Återskapande av caput på backtable föreslås som ett alternativ. Vid engegemang av collum radii visade han exempel på s k kick stand screws som var huvudlösa kanylerade skruvar som gick i kors och förband caput med collum. Han visade dock en studie från Malmö av Herbertsson et al med långtidsuppföljning av icke opererade Mason klass 2 med mycket goda slutresultat. Till Mason typ 3 (flerfragmenterade och/eller vinkefelställda i collum) rekommenderades protes. Var aktsam på att ej välja ett för stort caput. Han refererade till en kadaverstudie av Ryan Calfee JBJS 2011 när han tröstade ängsliga kirurger att den i området så fruktade PIN ligger mer distalt än det en nätt friläggning för en plattfixation inbegriper. Var dock varsam med hakar och tension av nerven. En Loeffler tog vid och gav en strukturerad beskrivning av armbågens terrible triads. De primära stabilisatorerna kring armbågen betonades vara MCL, LCL och ulnohumerala leden, avseende den senare med betoning på coronoiden. Han bantade ner problematiken till caput radii – fix or replace, LUCL – fäst med ankare eller osteosutur beroende på svårighetsgrad, Coronoiden – fixera, svårigheten är bara hur, MCL – när laga? och slutligen vid samtidig olecranonskada – ha en ex-fix i beredskap. En utomordentligt kunnig och vältalig fysioterapeut, Jane Fedorczyk, gav sina bästa tips

för rehabregim, och rekommenderade träning i liggande med pro/supinationsövningar ovan huvudhöjd. Minsta ambition för ROM i armbåge skall vara 30-130 i ext/flex och 0-50 i vardera pro och supination.

Under alla konferensen dagar erbjöds flera vetenskapliga sessions med 2-minuterspresentationer med disciplinerad tidshållning. Generellt kan sägas att majoriteten utgjordes av case-series av retrospektiv natur utan jämförelsegrupp. Något att tänka på för framtida handkirurgisk forskning kan vara att fler studier med den designen inte är nödvändiga. Ett axplock av de presenterade studierna följer nedan:

- Jämförelse av PRC och 4-hörnsartrodes och undersökning av faktorer som associerade med total handledsartrodes. Denervering och samtidig radiosyloidektomi vid PRC verkar minska smärtan och fördröja handledsartrodes. Rökning är en riskfaktor för framtida handledsartrodes efter 4-hörnsartrodes. Handledartrodes utfördes hos 4% efter 4-hörnsartrodes vs 9% efter PRC.
- Skruv eller minnesmärla för fusion mellan capitatum och lunatum visade ingen skillnad i läkning eller PROMs.
- Signifikanta riskfaktorer för långtidsbruk av opioider efter total handledsartrodes bland 1100 patienter var preoperativt opioidbruk, osteoartrit, reumatoid artrit och posttraumatisk artros. Man undrar stilla vilka som inte har ökad risk för långtidsbruk.
- Mayokliniken presenterade 200 patienter som opererats för UT split repair (längsgående rift i ulnotriqutrala ligamentet). Alla fick förbättrad Mayo wrist score.
- En kadaverstudie visade att dorsal förstärkning av SL med ECRL ej är biomekaniskt adekvat.
- Som replik visade en annan studie att dorsal capsulodes enligt Mayo gav utmärkta resultat, trots att SLAC utvecklades radiologiskt under de första åren postoperativt.
- 7 patienter hade behandlats av en kirurg med artroskopisk electrothermal therapy av SL vid Geissler 1-3, som tillägg till reposition och stiftning samt imobilisering. De hade utmärkta resultat. Man undrar vilken av interventionerna som hade störst inverkan på slutresultatet.
- Posterolateral rotational injury med ett naket capitellum är starkt förknippat med LUCL skada, rapporterades från en kadaverstudie.
- Reoperationsfrekvens efter debridement av TFCC rapporterades som 31 patienter av 163 opererade. Vanligast var ulnaförkortning eller reop debridement. Den enda statistiskt signifikanta riskfaktorn för reop var positiv ulnar varians.
- En osteotomi av radius ad modum Camembert presenterades som beh vid Kienböcks.
- En kadaverstudie undersökte radiologiska test för att undersöka DRU-ledsinstabilitet intraoperativt. Det första sk squeeze-testet innebär att trycka ihop dru manuellt och bedöma stabilitet i genomlysning. Det andra var att sätta en 2.5mm steinmanpinne i ulna och dra i ulnar riktning. Det senare var mer specifikt. Återstår att undersöka hur kliniskt användbart testet kan komma att bli, åhörarna kunde inte mindre än att hålla med föredragshållaren i denna undran.
- Mayo-kliniken presenterade resultat från 35 patienter som opererats 1998-2017 med Sauvé-Kapandji med förbättring av smärta VAS och förbättring av greppstyrka. Bra resultat på Mayo wrist score. Det verkar fortfarande finnas en plats för denna metod i behandlingsarsenalen.
- 98 patienter opererade med ulnaförkortning undersöktes med avseende på reoperationsfrekvens. 34 reopererades varav hardware removal var vanligast. 6 non-unions. 22% hade kvarvarande ulnar smärta. Det senare fyndet visar vikten av att välja rätt patient för ingreppet.
- En undersökning från Rothman Institute rörde förekomst av ulnar styloid fraktur samtidigt till distal radiusfraktur som opererats med platta. 47% hade en ulnar fraktur av någon grad.

Ingen fixerades kirurgiskt. Utfallet i DASH/PRWE vid 3 mån och 1 år skiljde sig ej mellan patienter med eller utan ulnafraktur.

- En grupp från Frankrike rapporterade att deras distala radiusfrakturer med framgång opereras i WALANT.
- En kadaverstudie visade att FPL trycks mot watershed line vid minsta dorsalbokning i en distal radiusfratur, och trycket mot FPL ökar oavsett placeringen av den volara plattan. Det visar en teoretisk grund till vikten av att återställa den volara vinkeln för att undvika FPL-rupturer.
- En fransk grupp presenterade data från 70 patienter opererade av 10 olika kirurger med hemiprotes vid komminuta distala radiusfrakturer hos äldre. Deras cementerade hemiprotes via dorsal approach uppvisade vid 6 års uppföljning ingen lossning.
- 140 patienter över 70 år med felställd distal radiusfraktur har lottats till behandling i gips eller till operation med volar platta. Danderyds sjukhus och Södersjukhuset bidrog med patienter. Vid 3 månader och 1 år var PRWE, DASH och greppstyrka statistiskt och kliniskt signifikant bättre i den kirurgiskt behandlade gruppen. Denna viktiga studie ifrågasätter tidigare fynd att operation av distala radiusfrakturer inte lönar sig hos äldre patienter. Jag medger härmed mina disclosures som medförfattare i studien.

AAHS avgående ordförande Brian Adams höll ett avskedstal där han talade om värdet av innovationer. Han hyllade flygindustrin som ett föredöme gällande säkerhet och drog paralleller till användandet av checklistor i vården och Time-out på operationssalen. Han menade också att flygindustrin på ett ojämförligt vis bidragit till nytta och nöje med sin kombination av nyttjande av teknik, marknadsföring, ingenjörskonst och analys av människors behov. Han illustrerade det med Roger's Adoption curve, se figur nedan.

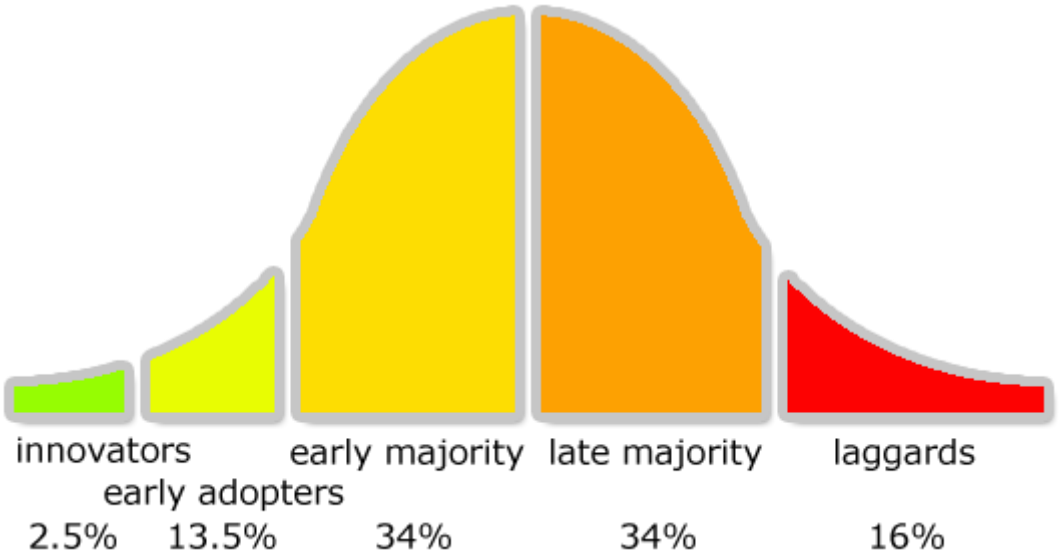

Tyler Hamilton, pensionerad elitcyklist, höll ett mycket rörande anförande om sin tid som proffscyklist och hur han drogs in i en dopingkarusell som under 14 år höll honom gisslan i hemlighetsmakeri, sektliknande beteende och ångest. Han är nu fri från doping, från sporten, och föreläser om sina dåliga erfarenheter. Hans slutkommentar levererades med eftertryck: Aldrig hade han trott att det kunde kännas bättre att lämna tillbaka ett OS-guld än att oförtjänt vinna det. Han

drog paralleller till kreativ bokföring och forskningsfusk, och behövde inte uttala vikten av att våga agera visselblåsare vid oegentligheter.

Ett seminarium om wrist arthritis modererades av Osterman som gav som grundtips att oavsett radiologisk bild vid SNAC/SLAC-artros, om greppstyrkan uppgår till 80% av den friska sidan finns ingen kirurgi som kommer att förbättra läget. Live with it var hans råd till patienten. Ett patientfall med en SNACartros hos en ung sjukgymnast visade perfekta resultat 9 år efter isolerad radiostyloidektomi. Vid PRC och dåligt brosk på distala capitatum rekommenderades att ta lunatum som osteochodralt transplantat för att ersätta ledytan på distala capitatum.

Ett seminarium om advanced wrist arthrocopy startade redan 06.30 men var väl besökt för att lyssna till namnkunniga kirurger. Viss besvikelse över att avancerade metoder hastas förbi på darriga lågkvalitativa artroskopifilmer med tveksam klinisk relevans. Mayokliniken upprepade sitt credo om att reparation av longitudinella rupturer i ulnotrikvetrala ligamentet ger bra resultat. Någon jämförande grupp med icke kirurgiskt behandlade patienter hade de ej. En bra stund ägnades åt artroskopisk resektion av dorsala handledsganglier samt artroskopisk shaving av kapsel vid sk dorsal wrist capsular impingement. De visade bilder från läroböcker i frakturkirurgi gällandes repositionsmanövrar vid artroskopiassisterade plattfixationer. Avslutningsvis hastade de förbi två studier som visade sämre resultat i DASH efter artroskopiassisterad kirurgi jämfört med konventionell metod. Jag hann inte notera namnen, och på pubmed hittar jag inte annan källa än en RCT från Yamazaki BJJ 2015 som visar ingen skillnad i vare sig kliniskt eller radiologiskt resultat när artroskopiassisterad frakturkirurgi jämfördes med enbart röntgenassisterad kirurgi. Det kommer en ny RCT från Nederländerna då Niels Scheps grupp har publicerat ett protokoll för en dylik studie. Framtiden får utvisa om det är en metod att hålla fast vid.

Avresedagen startade med en instructional course i Management of the mangled extremity. Dr Buntic från San Francisco visade hur han framgångsrikt reimplanerade en underarm i armbågsnivå, och hade goda resultat trots 8 timmars varm ischemitid. Han startade med att via kateter koppla in perfusionen och låta armen blöda ut på bordet, ca 6 units blodtransfusion brukar gå åt till att reperfundera. Jag räknade till 3 fria lambåer och 8-10 kirurgiska interventioner med diverse eleganta nervrekonstuktioner och sentransfereringar innan slutresultatet visades på filmsnutt. Verkligen imponerande resultat men en lång resa med risk för komplikationer för patienten. Han tyckte generellt att ALT överanvänds för hudtäckning på handnivå men att den har en bra plats för doralsidan, eftesrom att behåringen ger ett bra kosmetiskt resultat. Hans favorit var muskolokutana lambåer, och han tror att muskelkomponenten i lambån har en infektionsbekämpande effekt. Dr Mercer visade bra tekniska pärlor vid krosskador mot handen, med betoning på hur man kan återanvända reservdelar från fingrar som ej går att återskapa. Hon visade också bilder av nöjda patienter som efter kort rehab återvänt till arbetslivet efter fullgjord amputation och protesförsörjning, och betonade vikten av att balansera sina åtgärder, möjligheter versus risker. Dr Desai visade tekniker att hantera massiv benförlust. Han beskrev benutfyllnad i 2-sekvensförfarande med sk Induced Membrande Osteogenesis enligt Masquelet 2010. Vid behov av stora mängder bengraft rekommenderade han RIA, Reamer Irrigator Aspirator (Yee, JOT 2018) där man skördar spongiosa från femurs märghåla. Vid stor defekt i carpus har han använt spanningplate, i ett fall med spanning över både radius till MC2 och från ulna till MC5, med cement som spacer fram till t ex fibulagraft som slutlig fixation.

Mötets höjdpunkt var oväntat nog en timmes session om opioidanvändande vid operation och vid kronisk smärta. En vältalig och akademiskt välmeriterad panel gav konkreta besked om hur vi kan minska risken för långvarig smärta och samtidigt hålla nere opioidkonsumutionen. I en undersökning av dr Jennifer Waljee noterades att ett tidigt dåligt resultat i smärtdelen av PRWE (40 av 50 möjliga

poäng jämfört med 20 av 50) gav 8 gånger högre risk att ha kronisk smärta vid ettårskontrollen efter distal radiusfraktur. Att identifiera denna grupp tidigt och intervenera med icke farmakologisk behandling kan minska lidandet och risken för överkonsumtion av analgetika. Joy MacDermid betonade värdet av arbetsterapi som flerfacetterad smärtlindrande åtgärd. Ian Carol, anestesiolog, beskrev baserat på fynd från flera RCT, att perioperativt tillägg av gabapentin, Ketamin, och lokalanestesi administrerat lokalt och/eller som regional blockad avsevärt minskar risken för kronisk smärta. Något att lägga till i arsenalen på vår hemmaklinik tänker jag. Slutligen beskrev en dr Nelson en algoritm för postoperativ smärtlindring av distal radiusfraktur som hjälpt hans patienter att behöva endast 5 st tabl Oxycontin 5 mg postoperativt utan rapportering av ökad smärta eller önskan om receptförnyelse.

Som brukligt vid konferenser fanns ett myller av försäljare där Olympus särskilt väckte intresse med sitt 3D mikroskop. Ett mikroskop med fantastisk bildkvalitet, som med 3-D-glasögon på näsan gav en sensationell 3-dimensionell bild- och operationsupplevelse. En framtid för mikroskopisk kirurgi, och förhoppningsvis sprider sig tekniken även till artroskopin.

Jag vill återigen tacka Gabrielssons fond för anslag till denna lärorika och inspirerande resa.

Cecilia Mellstrand Navarro

Södersjukhuset, Stockholm

Cecilia.mellstrand-navarro@sll.se