

# SWESEMs utbildningsutskott

Rubrik

## **Akut oftalmologi**

2020-03-08

### **Introduktion**

Olika akutmottagningar har olika resurser för att bedöma akuta ögonbesvär, dock bör alla specialister i akutsjukvård ha tillräckliga kunskaper och färdigheter för att göra viss diagnostik, avgöra tillståndets grad av akuitet, kommunicera sin bedömning med rätt terminologi, bedöma var det ska följas upp och initiera behandling av de mest akuta tillstånden.

Undersökning i ögonmikroskop görs om detta finns tillgänglig, annars använd oftalmoskop eller förstoringsglasögon för att göra så god bedömning som möjligt avseende:

- Konjunktiva – follikler, chemos, injektion, främmande kropp
- Kornea (färga med fluorescein) – erosion, ödem, främmande kropp, ärr
- Hyphema, hypopyon

Vid funduskopi tittar man efter:

- Röd reflex
- Storlek, form och kontur av papillen. Blödningar, kärlstas, ödem, näthinneavlossning

### **Specialisttentamen**

I specialisttentamen kommer läkaren få ett patientfall med bild där läkaren förväntas:

- ta anamnes och efterfråga status; undersökningsresultat för olika moment får efterfrågas om de inte framgår i bildmaterialet och moment som inte kan utföras realistiskt får beskrivas
- summera anamnes och status med rätt terminologi
- motivera vilken/vilka tillstånd som är mest sannolika
- initiera eventuell akutbehandling och planera för fortsatt vård inklusive att vid behov remittera för uppföljning till rätt instans med rimligt tidsfönster

Vid specialisttentamen förväntas man inte kunna genomföra en lateral kantotomi med inferior kantolys, dock förväntas man kunna indikationen för ingreppet.

## Innehållsförteckning

1-Urakuta tillstånd .....	3
Bulbperforation .....	3
Kemisk/termisk skada .....	4
Retrobulbär process (orbitalt kompartmentsyndrom) .....	5
2-Anamnes .....	6
Bakgrund .....	6
Aktuellt .....	6
3-Screening ögonstatus .....	7
Yttre inspektion .....	7
Visus <sup>1</sup> .....	7
Pupiller och ljusreaktion .....	7
4-Hypotesdrivna undersökningar .....	8
Ansiktstrauma – trubbigt våld .....	8
Svullnad runt ögat utan trauma .....	9
Rött öga .....	10
Främmande kropp (bekräftat eller misstänkt) .....	11
Diplopi .....	12
Akut synnedsättning .....	13
Synfältsbortfall .....	14
5-Diagnoser & tillstånd .....	15
Keratit .....	15
Konjunktivit .....	16
Subkonjunktivalt hematoma .....	17
Episklerit .....	18
Sklerit .....	19
Irit .....	20
Akut glaukom .....	21
Endoftalmit .....	22
Glaskroppsavlossning +/- näthinneavlossning .....	23
Glaskroppsbloodning .....	24
Migrän .....	25
Retinalvensockklusion .....	26
Centralartärockklusion .....	27
Optikusneurit .....	28
Orbitalcellulit .....	29
6-Tidsram för kontakt med ögonläkare .....	30

## 1-Urakuta tillstånd

Enstaka ögontillstånd motiverar urakut behandling. Denna sektion berör dessa tillstånd och riktas till kunskap/kompetensen som förväntas av specialister i akutsjukvård och åtgärder som kan genomföras på en akutmottagning.

### **Bulbperforation**

- Anamnes: Våld mot ögat, markant synnedbrettning, oftast kraftigt allmänpåverkad patient.
- Undvik undersökningar som innebär någon typ av tryck på ögat inkl topikal anestesi eller försök att ta bort främmande kropp. Vid samtidig kemisk skada kan ögat spolras försiktigt
- Ge systemisk analgesi exempelvis Morfin 0,1 mg/kg eller Fentanyl 1-2 ug/kg i.v. Undvik Ketamin som kan öka trycket intraokulärt
- Yttre inspektion - notera om enoftalmus eller sårskador
- Visus höger och vänster
- Pupillstorlek
- Ljusreaktion (direkt och indirekt)
- Swinging flashlight test
- Omedelbar kontakt till ögonläkare oavsett tid på dygnet!

### **Kemisk/termisk skada**

- Anamnes: Alkaliska ämnen ger oftast mer djupgående skador. Betongpulver räknas till alkaliskt frätande ämne om det fås i ögat
- Omedelbar spolning med kranvatten, NaCl eller Ringer-acetat, i minst 30 min och med minst 2 liter, är den viktigaste åtgärden
- Smärtstilla med bedövningsdroppar och/eller NSAID och opioid i.v.
- Vid alkaliskt eller acidotiskt ämne kontrollera pH i ögat med urinsticka eller lackmuspapper. Spola tills pH normaliserat (jämför med andra ögat om enbart ett öga drabbat)
- Visus höger och vänster
- Fluoresceinfärga och undersök i spaltlampa alternativt med blått ljus i oftalmoskop för att bedöma korneaskada. Om hornhinna och sklera är kritvita efter spolning är detta tecken på omfattande skada
- Lindrig skada med bevarat visus: ge antibiotikasalva (fucidin/ kloramfenikol) samt smörjande salva som oculentum simplex
- Kontakta ögonläkare akut för alla utom de lindrigaste skadorna. Kontakta Giftinformationscentralen v.b.

### **Retrobulbär process (orbitalt kompartmentsyndrom)**

Patofysiologi: Intraorbital, retrobulbär process (t ex post-traumatisk blödning) ökar trycket intraorbitalt, vilket leder till ökat intraokulärt tryck och ischemi till näthinnan och opticusnerven

- Anamnes: akut debut, kraftigt nedsatt syn, diplopi, ögonsmärta
- Yttre inspektion: proptos kan förekomma
- Visus höger och vänster
- Pupillstorlek och ljusreaktion
- Swinging flashlight test: RAPD kan förekomma
- Kontrollera ögonrörelser
- Omedelbar kontakt till ögonläkare oavsett tid på dygnet!
- Lateral kantotomi med inferior kantolys<sup>3</sup> genomförs akut för att avlasta tryck på näthinnan och n.opticus och rädda synen
- Därefter ställningstagande till akut CT för att kartlägga den retrobulbära processen

3-Kantalligamenten håller ögonlocket på plats och skapar ett begränsat anatomiskt utrymme för ögongloben. Om trycket ökar bakom ögat pressas globen fram mot ögonlocket och ischemi kan uppstå i retina och optikusnerven. Vid lateral kantotomi med inferior kantolys skär man av laterala och inferiora kantalligamenten för att skapa utrymme och dekomprimera ögat. Detta görs i lokalbedövning för att rädda synen.

## 2-Anamnes

Förklaringar till akronymerna MAPLES och OPQRST+ kan hittas i kompetensdokumentet "Differentialdiagnostik". I tabellerna som följer lyfts information av särskild relevans vid ögonsymptom fram.

### Bakgrund

<b>M</b>	<input type="checkbox"/> Ögondroppar/ögonsalva <input type="checkbox"/> Antikoagulantia
<b>A</b>	<input type="checkbox"/> Kända allergier med ögonsymptom
<b>P</b>	<input type="checkbox"/> Ögonsjukdomar, tidigare ögonkirurgi <input type="checkbox"/> Systemsjukdomar som kan påverka ögat (t ex diabetes, hypertoni, herpesinfektion)
<b>L</b>	<input type="checkbox"/> Yrke <input type="checkbox"/> Kontaktlinsanvändning
<b>E</b>	<input type="checkbox"/> Alkohol
<b>S</b>	<input type="checkbox"/> Tobak

### Aktuellt

<b>O</b>	<input type="checkbox"/> Debuthastighet <input type="checkbox"/> Aktivitet vid debut (t ex trauma, aktivitet med risk för främmande kropp)
<b>P</b>	<input type="checkbox"/> Ett eller bägge ögonen <input type="checkbox"/> Hela synfält eller delar därav
<b>Q</b>	<input type="checkbox"/> Ögonsmärta, skav, klåda <input type="checkbox"/> Synnedläggning <input type="checkbox"/> Synförändringar (t ex halo, floaters, blixtrar, synflimmer, metamorfopsier) <input type="checkbox"/> Diplopi: monokulärt (försvinner ej när andra ögat maskeras) vs binokulärt (försvinner när ett eller det andra ögat maskeras)
<b>R</b>	<input type="checkbox"/> Ökad smärta vid ljus <input type="checkbox"/> Ökad smärta vid ögonrörelser
<b>S</b>	<input type="checkbox"/> Gradering av besvären
<b>T</b>	<input type="checkbox"/> Symptomdynamik <input type="checkbox"/> Tidigare liknande episoder
<b>+</b>	<input type="checkbox"/> Förändring i ögats utseende <input type="checkbox"/> Ökat/minskat tårflöde <input type="checkbox"/> Övriga symptom (t ex huvudvärk, symptom som talar för systemsjukdomar) <input type="checkbox"/> Annan sjuk i liknande

### 3-Screening ögonstatus

Med "screening ögonstatus" menas ett kort allmängiltigt ögonstatus som görs som regel hos alla patienter med ögonsymptom.

#### Yttre inspektion

- Orbita, ögonlock och tårapparat: svullnad, rodnad, deformitet?
- Konjunktiva & kornea: injektion, kemos, sekretion, främmande kropp, synliga erosioner?

#### Visus<sup>1</sup>

- Höger öga
- Vänster öga

#### Pupiller och ljusreaktion

- Pupillstorlek
- Ljusreaktion (direkt och indirekt)
- Swinging flashlight test<sup>2</sup>

1-Använd patientens egna korrektionsglas (om ej tillgängliga kan stenoptiskt håll användas). Använd syntavla på långt håll (3 eller 5 m) eller kort på nära håll (30-40 cm). Om kraftigt nedsatt syn noteras fingerräkning på olika avstånd, därefter handrörelser på 0,3-0,6 m och till sist ljusperception (ja eller nej).

2-Swinging flashlight test avslöjar om RAPD (relativ afferent pupilldefekt) föreligger. RAPD tyder på patologi (t ex kraftig grumling av glaskropp, sjukdom i retina, lesion i opticusnerven prechiasmalt) som hindrar ljussignalen från att nå CNS. Swinging flashlight test kan även testas hos medvetandesänkt patient.

## 4-Hypotesdrivna undersökningar

Denna sektion berör initial handläggning utifrån patientens symtom eller situationen utöver anamnestagning och genomförandet av screening ögonstatus. Överväg att ge topikal analgesi (Tetrakain 1% ögondroppar) direkt för att kunna bedöma ögonstatus vidare.

### **Ansiktstrauma – trubbigt våld**

Vidare undersökning och handläggning om bulbperforation *inte* misstänks i initiala undersökningen:

- Palpation av orbitaranden och bedömning av enoftalmos eller proptos
- Kontroll av känsel på kinden, inferiort om nedre ögonlocket
- Testa ögonrörelser: diplopi är ett tecken på ögonmuskelinklämning till följd av orbitabottenfraktur eller kraftigt retrobulbärt hematom som trycker på bakifrån (akut risk för permanent synnedsättning!)
- Sök främmande kropp inkl evertera ögonlocken
- Hyphema (blod i främre kammaren)?
- Fundoskopi
- Ögonmikroskop: fluoresceinfärga och undersök i blått ljus för att se om kornealerosion föreligger
- Röntgen och/eller kontakt med ögonläkare beroende på fynd



### **Svullnad runt ögat utan trauma**

Kraftig svullnad runt ögat utan trauma kan vara orbital cellulit vid etmoidit eller preseptal/postseptal cellulit.

Anamnes:

- Kan börja som blefarit i mediala ögonvrån
- Tilltagande feber, värk och påverkat AT
- Etmoidit vanligare hos barn. Risk att det sprider sig till orbita eller meningier.

Vidare undersökning och handläggning:

- Palpation av orbita – fluktuationer?
- Ögonrörelser
- Temp
- CRP
- Vid misstanke om cellulit/etmoidit starta i.v. antibiotika och beställ CT orbita. Betänk risk för retrobulbär process

## Rött öga

Anamnes:

- Smärta?

Vidare undersökning och handläggning:

- Ögonmikroskop: fluoresceinfärga och titta efter epiteldefekter, erosioner, eller typiska dendritiska förändringar som vid herpeskeratit
- Vid rött öga, synnedsättning (ffa om halos) och smärta: överväg akut glaukom; utvärdera intraokulärt tryck genom att palpera ögat, dock helst med tonometri (normalt tryck = 10-20 mmHg)

### **Främmande kropp (bekräftat eller misstänkt)**

Anamnes:

- Intraokulär främmande kropp ska misstänkas vid anamnes på höghastighetsprojektil, såsom arbete med hammare, mejsel etc.

Vidare undersökning och handläggning av misstänkt intraokulär främmande kropp

- Inget försök att avlägsna den främmande kroppen
- Kontakta ögonläkare akut
- I samråd med denna kan man beställa CT orbita

Vidare undersökning och handläggning av ytlig främmande kropp:

- 1-2 droppar lokalanestesi (tetrakain) om inte redan administrerat
- Avlägsnande av främmande kropp – spola/rulla steril fuktad bomullspinne/peta tangentiellt med steril 25 G kanyl fäst på 1 ml spruta/använd ögonborr eller ögonslev
- Spola
- Antibiotikadroppar/-salva
- Kontakt med ögonläkare om man ej får bort föremålet, om den sitter i optiska axeln (centralt på kornea), om stora vävnadsdefekter uppstått eller vid rostring. Besök där inom 1-2 dagar

## Diplopi

Vid bedömning av en patient med subjektiv dubbelseende är första steget att avgöra om diplopin är monokulär eller binokulär.

Om diplopin inte försvinner när andra ögat maskeras är diplopin monokulär, vilket beror på:

- optisk påverkan, t ex i följd av korneal astigmatism, linsproblem, intraokulär dislokation av linsimplantat
- simulering

Patienter med monokulärt diplopi hänvisas i första hand till optikern.

Om diplopin försvinner när ett öga maskeras är diplopin binokulär, vilket beror på:

- inskränkning av ögonmusklerna, t ex i följd av thyroid orbitopati, myosit, mekanisk inklämning pga orbitabottenfraktur
- avbruten/minskad innervation, t ex till följd av stroke, myastenia gravis, diabetes, hypertoni, tumör, aneurysm, infektion såsom borrelia, trauma

Patientens ögonrörelser undersöks på långt och nära håll. Det finns 6 extraokulära muskler till varje öga som innerveras av 3 olika kranialnervver:

- KN III (n. oculomotorius) → m. rectus superior, m. rectus medialis, m. rectus inferior och m. obliquus inferior (+ m. levator palpebrae). Vid pares dras ögat neråt och lateralt ("down-and-out").
- KN IV (n. trochlearis) → m. obliquus superior. Snedställd dubbelbild som kompenseras av att patienten håller huvudet lite vridet för att undvika diplopi
- KN VI (n. abducens) → m. rectus lateralis. Vid pares kan man inte abducera ögat

Vid inskränkning av ögonmusklerna ökar diplopin när man tittar bort från den inskränkta muskeln, vid innervationsproblem ökar diplopin när man tittar åt den paretiska/svaga muskelns håll.

- Komplet, isolerad okulomotorius pares OCH bevarad pupillreaktion och -storlek orsakas ej av aneurysm utan oftast av småkärlsjukdom exempelvis diabetes. I detta sammanhang är akut röntgenundersökning av tveksamt värde; remiss till ögonläkare för bedömning inom några dagar
- I övriga sammanhang motiveras akut CT-skalle och CT-angio av hjärnans kärl. En situation som motiverar brådskande handläggning är komplett eller partiell okulomotorius pares kombinerat med ljusstel dilaterad pupill, då orsaken kan vara ett intrakraniellt aneurysm som plötsligt har ökat i storlek
- Vid bilateral abducenspareas får ökat intrakraniellt tryck övervägas
- Vid enskild abducens-/trochlearispareas och i övrigt normalt nervstatus är etiologin oftast småkärlsjukdom
- Alla patienter > 50 år med nydebuterad diplopi bör utredas för temporalisarterit med CRP +/- SR

Vidare undersökning och handläggning av binokulär diplopi:

- Synfältsundersökning (monokulärt Donders)
- Ögonrörelser på långt och nära håll
- Ögonlocksörelser
- SWESEMs screening nervstatus
- CRP, SR
- Ev CT hjärna och CT-angiografi alternativt remiss till ögonläkare

## **Akut synnedsättning**



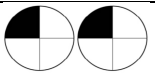
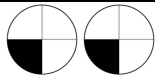
Anamnes:

- Ta reda på hur snabbt synnedsättningen uppstått och var nedsättningen finns (ett helt öga, synfält bilateralt, en del av synfältet monokulärt osv)
- Är synnedsättningen permanent eller var det tillfälligt?
- Finns det synförmimmelser snarare än synnedsättning?

Vidare undersökning och handläggning:

- Synfält med binokulärt och monokulärt Donders test
- Rödmättnadstest – mått på optikusfunktionen och stärker misstanke om optikusneurit
- Ögonmikroskopi
- Fundoskopi
- Ev blodprover (SR, CRP för ev jättecellsartrit)

## Synfältsbortfall

	<b>Bitemporal hemianopsi</b> Lesion/ kompression i chiasma (t.ex. hypofysadenom, arteriovenös missbildning, aneurysm)
	<b>Homonym hemianopsi</b> Lesion i kontralaterala occipitala cortex. Försörjs av a. cerebri posterior
	<b>Homonym övre kvadrantanopsi</b> Lesion i kontralaterala temporalloben, försörjs av a. cerebri media och a. cerebri posterior
	<b>Homonym nedre kvadrantanopsi</b> Lesion i kontralaterala parietalloben, försörjs av a. cerebri media och a. cerebri anterior

Vidare undersökning och handläggning:

- Synfältsundersökning med binokulärt och monokulärt Donders test för att hitta kvadrant-/hemianopsi eller enskilt synfältsbortfall på ett öga
- Nervstatus
- Ev CT hjärna

## 5-Diagnoser & tillstånd

Akuttläkaren bör kunna, utifrån information från anamnes och ett begränsat ögonstatus, bedöma sannolikheten för diagnoser och tillstånd som finns i denna sektion. Information som finns härnere är inte heltäckande utan menas framförallt kartlägga graden av kunskap som förväntas av akutläkare och som bedöms vid specialisttentamen.

### **Keratit**

Patofysiologi:

- Inflammation av kornea (ögats hornhinna)
- Orsakas av infektion (bakteriell, viral, svamp) eller icke-infektiösa orsaker (UV-ljus från sol, solarium, svets vid svetsblänk)

Bakgrund:

- Kontaktlinсанvändning kan predisponera för bakteriell keratit eller protozoer (acantamöba vanligast)

Anamnes:

- Rött öga
- Ögonsmärta och skav
- Fotofobi
- Varierande grad av synnedsättning
- Vid herpes simplex keratit förekommer dessutom ökat tårflöde

Status:

- Grå infiltrat kan ses på kornea
- Bakteriell keratit: undersökning i ögonmikroskopet kan visa epiteldefekter, kornealinfiltrat och celler i främre kammaren (ljusväg). I mycket allvarliga fall kan man se varansamling i främre kammaren (hypopyon). Både korneal och konjunktival injektion förekommer och purulent sekret är vanligt.
- Herpes simplex keratit: undersökning i ögonmikroskop med fluoresceinfärgning kan avslöja typiska dendritiska ulcerationer
- Herpes zoster keratit: typiska herpesblåsor inom trigeminusnervens dermatom. Om ögonlocket är engagerat finns risk för kornealt engagemang. Om blåsor finns på nästippen finns risk för djupare (retrobulbärt) ögonengagemang. Zoster kan även ge blefarit, irit, optikusneurit och ögonmuskelpåverkan.
- Svetsblänk: keratit alltid bilateralt; kornea tar upp fluoresceinfärg i ett diffust prickigt mönster.

Handläggning:

- Bakteriell keratit: patienten bör träffa ögonläkare senast nästkommande dag; ge ingen antibiotikasalva då det förstör möjlighet till odlingar.
- Herpes simplex keratit: behandla med aciklovir ögonsalva 1 x 5 och kontakt till ögonläkare för bedömning senast nästa dag.
- Herpes zoster keratit: valaciklovir 1 g x 3 i 7 dagar; bör träffa ögonläkare senast nästkommande dag.
- Svetsblänk: smörjande antibiotikasalva

## **Konjunktivit**

### Patofysiologi:

- Inflammation av konjunktiva (ögats bindhinna)
- Orsakas av infektion (virus, bakterier inklusive klamydia) eller icke-infektiösa orsaker (t ex allergisk reaktion)

### Anamnes:

- Grus- eller skavkänsla
- Klåda dominerar vid allergisk konjunktivit

### Status:

- Viruskonjunktivit: vattnig sekret, folliklar (bleka och runda upphöjningar) i konjunktiva vid evertering av ögonlock, oftast bilaterala besvär
- Bakteriell konjunktivit: purulent sekret. Börjar i ena ögat, sprids lätt till bägge.
- Allergisk konjunktivit: konjunktiva uppvisar små upphöjningar ("papiller") vid evertering av ögonlock. Kemos (konjunktival ödem) kan finnas.

### Handläggning:

- Viruskonjunktivit: god hygien och tvätt
- Bakteriell konjunktivit: god hygien och tvätt i första hand, ingen antibiotikasalva. Vid envis konjunktivit, eller konjunktivit hos nyfödda tänk på gonokock och klamydia som agens. Odlå från fornix och inled behandling med Kloramfenikol salva 4-6 ggr/dag tills 2-3 dagar efter symptomfrihet. Kontaktlinsförbud.
- Allergisk konjunktivit: ögondroppar Natriumkromoglikat 2 ggr/dag tills symptomfri



## **Subkonjunktivalt hematom**

Patofysiologi:

- Blodkäril mellan konjunktiva och sklera som spricker spontant eller i samband med trauma eller valsalva

Bakgrund:

- Kontaktlinsanvändning är en riskfaktor

Anamnes:

- Fokalt rött område
- Smärtfri, alternativt kan skavkänsla förekomma
- Visus normal

Status:

- Fokalt rött område som en blödning
- Ingen visuspåverkan

Handläggning:

- Ofarligt tillstånd som resorberas inom 1-3 veckor
- Ev. behandling med antikoagulantia kan fortgå

## **Episklerit**

### Patofysiologi:

- Inflammation av epikleran, en tunn och vaskulär vävnad belägen mellan konjunktiva och sklera

### Bakgrund:

- 70% av fall drabbar kvinnor, oftast i ung eller medelålder
- Samband med autoimmuna sjukdomar (t ex reumatoid artrit, inflammatorisk tarmsjukdom)

### Anamnes:

- Akut debut
- I hälften av fallen bilateralt; drabbar hela eller enbart en del av ögats yta
- Rött öga
- Ökat tårflöde
- Oftast smärtfri
- Visus normal
- Klingar av spontant inom 3 veckor, med eller utan behandling

### Status:

- Generaliserad eller lokaliserad rodnad och palpömheter (vid tryck genom ögonlock)
- Ögonmikroskopi kan påvisa episkleralt ödem

### Handläggning:

- Episklerit är självläkande
- Remiss till ögonläkare framförallt för att utesluta sklerit eller övriga tillstånd

## **Sklerit**

### Patofysiologi:

- Inflammation av sklera (ögats senhinna)

### Bakgrund:

- Samband i 50% av fall med systemsjuksom såsom reumatoid artrit eller småkärlvaskulit

### Anamnes:

- Subakut debut
- I hälften av fall bilateralt
- Rött öga
- Ökat tårflöde
- Svår, molande ögonsmärta som förvärras nattetid; ögonrörelser förvärrar smärtan då ögonmusklerna fästs i skleran
- Fotofobi förekommer

### Status:

- Skleran är röd-lila och ödematös
- Generaliserad eller lokaliserad rodnad och palpömheter (vid tryck genom ögonlock)
- Ultraljud i B-mode kan visa förtjockning av skleran

### Handläggning:

- Snar remiss till ögonläkare då sklerit (till skillnad från episklerit) kan leda till ihållande men och i värsta fall blindhet

## **Irit**

### Patofysiologi:

- Inflammation av iris (ögats regnbågshinna). Ciliarkroppen är också inflammerad, varför tillståndet benämns även som iridocyklit. Termen anterior uveit används också.
- Irit kan vara idiopatisk eller orsakad av infektiösa / inflammatoriska tillstånd såsom sarkoidos, tuberkulos, toxoplasma, reaktiv artrit

### Bakgrund:

- Samband med infektiösa och inflammatoriska tillstånd

### Anamnes:

- Ögonsmärta
- Uttalad fotofobi; patienter väljer att hålla ögat stängt förutom vid låg belysning
- Graden av synrubbning varierar

### Status:

- Rodnad framförallt vid limbus (gränsen mellan kornea och sklera)
- Mios (retningsbetingad)
- Ökad smärta vid både direkt samt indirekt test av pupillreflex
- I ögonmikroskop kan man se ljusväg, ev. synekier och kornealprecipitat

### Handläggning:

- Bör träffa ögonläkare nästkommande dag för tonometri, eftersom det föreligger risk finns för tryckstegring i ögat

## **Akut glaukom**

### Patofysiologi:

- Glaukom (grön starr) är ett samlingsnamn för sjukdomar som ger en progredierande synnervsatrofi
- Fokus vid denna sektion är på trångvinkelglaukom, ett tillstånd där ett anatomiskt hinder för kammarvattnet att nå trabekelverket orsakar snabbt insättande tryckstegring

### Bakgrund – riskfaktorer:

- Ålder > 60 år
- Mydriasisinducerande läkemedel (sympatikomimetika eller parasympatolytika)
- Genomgången ögonkirurgi
- Hyperopi

### Aktuellt:

- Snabb debut av kraftig ensidig smärta
- Synnedsättning kan förekomma
- Patienten kan uppleva halos omkring ljus
- Allmänsymptom såsom huvudvärk, illamående, kräkning och buksmärta

### Status:

- Rött öga pga stasade blodkärl
- Dimmig kornea
- Medelvid (4-6 mm) och ljusstel pupill är ofta ett sent tecken
- Förhöjt ögontryck (>20 mmHg, oftast uppemot 40-60 mmHg); om ingen tonometer finns att tillgå kan man palpera ögongloben genom ögonlocket och jämföra med andra sidan

### Handläggning:

- Omedelbar kontakt till ögonläkare oavsett tid på dygnet!
- I samråd med denna kan man överväga p.o. eller i.v. behandling med Acetazolamid (Diamox®) 500-1000 mg

## **Endoftalmit**

### Patofysiologi:

- Infektion eller inflammation i ögats inre delar, till exempel linsen eller glaskroppen
- Spridningen av bakterier (i sällsynta fall svamp) till ögat från:
  - trauma
  - ögonkirurgi (t ex kataraktoperation eller intraokulär behandling)
  - keratit
  - endogen infektion (t ex endokardit, UVI, bukabscess)

### Aktuellt:

- Synnedsättning med progress över timmar
- Ögonsmärta eller värk

### Status:

- Hypopyon (samling av vita blodkroppar i främre kammaren) förekommer

### Handläggning:

- Omedelbar kontakt till ögonläkare oavsett tid på dygnet!
- Ögonläkare behöver säkra intraockulära odlingar; ge inte antibiotika då det kan förstöra diagnostiken

## **Glaskroppsavlossning +/- näthinneavlossning**

Bakgrund:

- Inträffar ofta vid 50-75 årsålder
- Myopi är en viktig riskfaktor

Aktuellt:

- Rörliga prickar/spindelnät/moln utvecklas över enstaka dagar vid glaskroppsavlossning
- Fotopsier ("ljusblixtar") i det temporal synfältet, speciellt vid ögonrörelser kvällstid, uppstår när glaskroppen drar på näthinnan; detta dragningsfenomen kan leda till näthinneruptur
- Sjuk av prickar kan upplevas om glaskroppsavlossningen leder till glaskroppsbloodning, vilket ökar risken för befintlig eller hotande näthinneruptur
- Näthinneavlossning inträffar då vätska samlas mellan retinas neuronerna och retinas epitel; då uppstår en mörk kompakt skugga eller gardin i perifera synfältet som progredierar under dagar till veckor mot centrum eller hela synfältet

Status:

- Visus opåverkat vid frånvaro av näthinneavlossning
- Visus påverkas vid central näthinneavlossning
- Synfältsbortfall vid perifer näthinneavlossning
- Glaskroppsbloodning kan påverka röd reflex och insyn till ögonbotten

Handläggning:

- Vid subjektiv eller objektiv nedsatt visus, vid synfältsbortfall och vid misstanke om glaskroppsbloodning föreligger sannolikt näthinneavlossning och patienten bör träffa ögonläkare snarast möjligt under dagtid
- Vid frånvaro av nedsatt visus och synfältsbortfall bör patienten träffa en ögonläkare inom en dag till en vecka för att upptäcka om näthinneruptur föreligger, vilken i så fall laserbehandlas

## **Glaskroppsblödning**

Patofysiologi:

- Kan förekomma i samband med trauma, spontan näthinneruptur, glaskroppsavlossning

Anamnes:

- Plötslig debut
- Patienter rapporterar suddigt syn, svarta prickar, "cob webs, " eller synnedsättning ibland till fingerräkning

Status:

- Olika grader av synnedsättning vilket är proportionell till mängd blod
- Vid stora mängder blod påverkas rödreflex och insyn vid oftalmoskopi till ögonbotten

Handläggning:

- Remiss till ögonläkare för att utreda och åtgärda orsaken till blödningen (t ex spontan näthinneruptur)



## **Migrän**

Anamnes:

- Både ensidiga och dubbelsidiga symptom kan uppträda
- Positiva skotom i form av ljusa sicksacklinjer/ ljusa blixtar; dessa kan skiljas från glaskroppsavlossning då den senare endast har blixtlånga symptom. Skotomen beskrivs ofta som väldigt vackra
- Negativa skotom i form av synfältsbortfall eller mörka fläckar; total blindhet kan förekomma vid retinalmigrän
- Samtidig huvudvärk eller efterföljande huvudvärk förekommer men kan saknas
- Synrubbingarna varar i mindre än 1 timme
- Återkommande

## **Retinalvensocklusion**

Patofysiologi:

- Ocklusion av retinalven orsakad av trombos

Bakgrund – riskfaktorer:

- Avancerad ålder
- Hypertoni, diabetes, obesitas
- Hyperkoagulabilitet
- Glaukom

Aktuellt:

- Vid centralvensocklusion debuterar synrubbningen plötsligt
- Omfattning av synfält som påverkas beror på var ocklusionen ligger. Vid centralvensocklusion är hela synfältet påverkad. Vid grenvensocklusion är enbart en del av synfältet påverkad.
- Synrubbningen beskrivs som dimsyn och gråaktig
- Smärta förekommer ej
- Systemiska symtom saknas som regel

Status:

- Yttre undersökning är utan anmärkning
- RAPD kan föreligga vid centralvensocklusion
- Konfrontationstest enligt Donders kan kartlägga området där synfältet är påverkat
- Fundoskopi visar retinal blödning som omfattar hela fundus vid centralvensocklusion (så kallad "blood and thunder" utseende) eller enbart en del av fundus vid grenvensocklusion

Handläggning:

- Bör träffa ögonläkare nästkommande dag för diagnos

## Centralartäroklusion

### Patofysiologi:

- Hypertoni, diabetes och hyperkolesterolemi är riskfaktorer för carotisstenos (med embolisering därifrån) och för småkärlsjukdom
- Förmaksflimmer och kända klaffel är riskfaktorer för embolisering från hjärtat
- Vaskuliter (t ex temporaliserit, lupus) och hematologiska sjukdom (via hyperkoagulabilitet) är riskfaktorer för till trombotisk centralartäroklusion

### Bakgrund:

- Se riskfaktorer ovan

### Aktuellt:

- Akut debut
- Monokulär omfattande synbortfall
- Frånvaro av smärta
- Svår synbortfall där kvarstående visus begränsas till att upptäcka handrörelser
- Amaurosis fugax är en övergående synnedsättning (kan även vara enbart dimsyn) med tydlig tid för debut och avslut. Durationen är oftast mindre än 5 min.
- Associerade symtom kan tala för etiologi (t ex kontralaterala arm/ben symtom för karotisstenos, huvudvärk hos patient > 50 år för temporaliserit, nacktrauma för karotidisdissektion)

### Status:

- Swinging flashlight test visar komplett eller relativ RAPD
- Vid oftalmoskopi: ischemisk vit retina med rödare macula (s.k. "cherry red spot")

### Handläggning:

- Kontakta ögonjour eller neurologjour vid ihållande synbortfall och symtomdebut inom timmar för övervägande av akuta åtgärder (intraarteriell trombolys, paracentes av främre kammaren, ögonmassage, läkemedelsbehandling)
- CRP och SR om patient > 50 år: överväg temporaliserit och högdos kortison IV
- EKG: förmaksflimmer?
- Patienter med ihållande synbortfall handläggs vidare som vid stroke; patienter med amaurosis fugax handläggs vidare som vid TIA
- I vidare handläggning ingår att utreda för karotisstenos (duplexundersökning eller CT-angiografi halskärl), överväga hjärtultraljud (embolisk källa?), och initiera profylaktisk behandling (t ex trombyl, statin) om ingen stark misstanke om temporaliserit. Temporaliserit ska behandlas med högdos kortison iv och genomgå ögonkonsultation samt temporalkärlsbiopsi

## **Optikusneurit**

### Patofysiologi:

- Inflammatorisk demyelinisering av synnerven
- Initialt symtom hos 15-20% av patienter som utvecklar MS

### Bakgrund:

- Två av tre patienter med optikusneurit är kvinnor
- Drabbar vanligen patienter mellan 20 och 40 årsålder

### Anamnes:

- Symtom utvecklas över loppet av timmar till dagar
- Oftast monokulär, central visusnedsättning
- Ögonsmärta som förvärras med ögonrörelse
- Färgsinnespåverkan av varierande grad
- Efter utläkning kan vissa få Uthoffs fenomen som innebär övergående förvärring med synnedsättning (eller MS symptom) i samband med feber, motion, varma bad, m.m.

### Status:

- RAPD
- Rödmättnadstest genomförs genom att visa valfritt rött föremål. Jämför höger och vänster öga. Vid ökande optikuspåverkan uppfattar patienten föremålet som mörkrött – brunt – grått

### Handläggning:

- Remittera till ögonläkare för bedömning inom ett par dagar

## **Orbitalcellulit**

### Patofysiologi:

- Infektion i vävnaderna som omger ögonen

### Bakgrund:

- Drabbar vanligare unga barn än äldre barn eller vuxna

### Anamnes:

- Kan börja som blefarit i mediala ögonvrån
- Ögonsmärta
- I vissa fall förekommer diplopi
- Smärtan förvärras vid ögonrörelser pga att inflammationen drabbar de extraokulära musklerna; denna förvärring förekommer ej vid enbart ögonlocksinfektion
- Tilltagande feber

### Status:

- Feber och påverkat AT
- Svullnad och rodnad av ögonlock
- Proptos förekommer
- Chemos förekommer
- Oftalmoplegi förekommer (svaghet i ögonmusklerna)

### Handläggning:

- IV antibiotika som täcker Streptokocker och Staphylococcus aureus
- CT orbita beställs; betänk risk för retrobulbär process

## **6-Tidsram för kontakt med ögonläkare**

Tillstånd då patienter som ska träffa ögonläkare akut, oavsett tidpunkt, inkluderar:

- bulbperforation inklusive intraokulär främmande kropp
- retrobulbär process (abscess/hematom)
- akut glaukom
- endoftalmit

Grovt sett:

- Smärta + synnedsättning bör bedömas akut inom 2 timmar.
- Enkom smärta eller enkom synnedsättning bedöms vanligen inom 24 timmar